시리즈 20

근거기반 임상간호실무지침

중심정맥 주입요법 (2023 개정)

Central Venous Infusion Therapy (ver. 2023)

Evidence-Based Clinical Nursing Practice Guideline

KOREAN HOSPITAL NURSES ASSOCIATION

병원간호사회
HOSPITAL NURSES ASSOCIATION

책임연구원 임경춘(성신여자대학교 간호대학 간호학과 교수)

연 구 원 정재심(울산대학교 산업대학원 임상전문간호학 교수)
이주현(을지대학교 성남캠퍼스 간호학과 부교수)
김경숙(삼성서울병원 간호교육팀장, 성균관대학교 임상간호대학원 교수)
김현림(서울아산병원 정맥지원Unit 수간호사)
김현정(분당서울대병원 외과계중환자실 수간호사)
김동연(서울성모병원 혈액계중환자실 수간호사)
이미정(아주대학교병원 간호교육팀장)

※ 본 **중심정맥 주입요법** 간호실무지침은 병원간호사회의 용역연구비를 받아 개발하였으며 전문은 병원간호사회 홈페이지에서 볼 수 있습니다.

| 머리말 |

근거기반 간호실무지침은 임상간호 현장에서 간호사의 의사결정을 돕기 위해 적절한 근거를 검색, 평가하는 체계적인 접근법을 사용하여 개발된 지침이다. 근거기반 간호실무지침의 적용은 과학적 근거를 실무에 체계적으로 도입하는 기회를 제공함으로써 근거와 실무사이의 간극을 줄이며, 대상자의 간호결과를 증진시키고, 간호의 질을 높이는 효율적인 도구이므로 국내에서 근거기반 간호실무지침의 개발 및 확산이 매우 필요하다.

중심정맥 주입요법은 간호활동 중 빈번하게 행해지는 침습적 처치로 간호업무 중 가장 많은 시간이 소요되는 업무이다. 특히 중심정맥관은 임상실무에서 수액주입, 정맥영양공급, 혈역학적 감시, 투석, 승압제, 항암제, 항생제 투여 등 광범위한 목적으로 삽입하게 되지만 기흉, 출혈, 공기색전증, 부정맥, 중심정맥관 관련 혈류감염 등의 합병증을 유발할 수 있으므로 세심한 간호가 요구된다.

국내 근거기반간호의 활성화를 위해 병원간호사회의 지원으로 정맥주입요법 실무지침 초판이 2012년에 출간되었고, 개정판은 2017년에 발간되었으며, 병원간호사회에 의해 전국 병원 간호부에 배포되어 간호실무현장에서 사용되어 왔다. 실무지침 개정판이 출간된 이후 일반적인 실무지침 갱신주기인 5년이 지났고, 기존의 정맥주입요법 실무지침에서는 중심정맥 주입요법에 관한 내용이 전체 지침 중 일부 내용으로 포함하였으나 최근 중심정맥 주입요법에 대한 중요성이 강조되며 국내외에서 중심정맥 주입요법 지침이 다양하게 개발되고, 임상실무에서 활발히 사용되는 상황임을 고려해야 한다. 또한 중심정맥 주입요법 분야의 많은 지식과 기술 발전으로 인해 실무지침 갱신 필요성이 있는 것으로 평가되어 실무지침을 갱신하였으며 그 결과 중심정맥 주입요법 간호실무지침 개정판을 개발하게 되었다.

중심정맥 주입요법 간호실무지침의 갱신은 실무지침 갱신에 대한 선행문헌을 기반으로 실무지침의 갱신 방법론을 확정하고, 확정된 실무지침 갱신 방법론에 따라 22단계에 걸쳐 시행되었다. 이번 실무지침 2차 개정판은 2017 개정판에 대한 전면적인 개정으로, 그 특징은 중심정맥 주입요법과 말초정맥 주입요법으로 구분하기로 하여 우선적으로 중심정맥 주입요법에 대해 최신의 실무지침 내용을 중점으로 하여 정맥주입요법 실무지침 개정을 수행하였다는 점이다.

실무지침의 갱신과정은 실무지침의 개발만큼이나 많은 시간과 노력이 소요되는 힘든 과정이었다. 하지만 실무지침 개정판이 발간됨으로써 실무현장에서 간호사들이 매일의 중심정맥 주입요법 관련 간호실무를 보다 최신의, 과학적인 근거를 기반으로 수행할 수 있을 것이라는 점에서 본 그룹은 그동안의 힘든 작업에 대한 의의를 찾고자 한다.

이번에 발간되는 중심정맥 주입요법 간호실무지침 개정판이 전국 병원에 확산되고, 각 병원의 간호부서는 이 간호실무지침을 기반으로 병원실정에 맞는 프로토콜을 개발하여 적용할 것을 권장한다. 개정판이 확산되면 간호사들이 중심정맥 주입요법 관련 간호실무에서 최상의 간호를 수행하고, 실무가 표준화되며, 업무의 효율성이 개선되는데 크게 기여할 수 있을 것으로 기대된다.

2022년 12월

중심정맥 주입요법 실무지침 갱신그룹

목 차

근거수준과 권고등급 ····· 1

권고안 요약 ····· 3

권고안 배경 ····· 21

Ⅰ. 일반적 원칙 ····· 23

1-1. 기관정책 ····· 23

1-2. 대상자 교육 ····· 23

1-3. 간호사 교육 ····· 24

1-4. 기록과 보고 ····· 24

Ⅱ. 중심정맥관과 부속기구 ····· 25

2-1. 중심정맥관 선정 ····· 25

2-2. 부속기구 관리 ····· 27

Ⅲ. 중심정맥관 삽입 전 간호 ····· 31

3-1. 중심정맥관 삽입 적응증 ····· 31

3-2. 중심정맥관 삽입부위 선정과 정맥 시각화 ····· 31

3-3. 중심정맥관 삽입부위 피부소독 ····· 34

Ⅳ. 중심정맥관 삽입 중 간호 ····· 36

4-1. 중심정맥관 삽입 시 주의사항 ····· 36

4-2. 중심정맥관 팁 위치 확인 ····· 37

4-3. 중심정맥관 고정 ····· 39

4-4. 중심정맥관 삽입부위 드레싱 ····· 42

Ⅴ. 중심정맥관 삽입 후 간호 ····· 43

5-1. 중심정맥관 유지 간호 ····· 43

5-2. 중심정맥관 개방성 유지: 관류와 잠금 ····· 44

5-3. 중심정맥관을 통한 채혈 ····· 48

5-4. 중심정맥관 제거 ····· 50

Ⅵ. 합병증 관리 ····· 52

6-1. 감염 ····· 52

6-2. 폐색 ····· 56

6-3. 공기색전 ····· 62

6-4. 중심정맥관 손상 ····· 66

6-5. 중심정맥관 관련 심부정맥혈전증 ····· 66

6-6. 침윤/일혈 ····· 69

6-7. 중심정맥관 위치이상 ····· 72

참고문헌 ····· 75

부록 ····· 97

근거수준과 권고등급

Category, Grade	Definition
Quality of Evidence (근거수준)	
I	Evidence from ≥1 properly randomized, controlled trial 1개 이상의 무작위대조연구(RCT)에 의한 근거
I A/P	Evidence from anatomy, physiology, and pathophysiology references as understood at the time of writing 해부학, 생리학, 병태생리학 문헌에 의한 근거
II	Evidence from ≥1 well-designed clinical trial, without randomization; from cohort or case-controlled analytic studies (preferably from >1 center); from multiple time-series; or from dramatic results from uncontrolled experiments 1개 이상의 잘 설계된 비무작위대조연구, 코호트 연구, 환자-대조군 연구(다기관 연구 선호), 다수의 시계열 연구, 특징적 결과를 보이는 비대조연구에 의한 근거
III	Evidence from opinions of respected authorities, based on clinical experience, descriptive studies, or reports of expert committees or clinical/professional book 전문가 의견, 임상경험, 서술적 연구, 전문가 위원회 보고서, 전문서적에 의한 근거
Regulatory	Regulatory regulations and other criteria set by agencies with the ability to impose consequences, such as Centers for Medicare & Medicaid Services (CMS), Occupational Safety and Health Administration (OSHA) 성과를 강요할 수 있는 기관 [예: Centers for Medicare & Medicaid Services (CMS), Occupational Safety and Health Administration(OSHA)]의 규정
Strength of Recommendation (권고등급)	
A	Good evidence to support a recommendation for or against use 사용을 권장 또는 반대하도록 지지할 좋은 근거가 있음
B	Moderate evidence to support a recommendation for or against use 사용을 권장 또는 반대하도록 지지할 보통 수준의 근거가 있음
C	Poor evidence to support a recommendation. 사용을 권장 또는 반대하도록 지지할 근거가 미약함

출처: Adapted from Clinical Practice Guidelines for the Diagnosis and Management of Intravascular Catheter-Related Infection: 2009 Update by the Infectious Diseases Society of America (Mermel et al., 2009)

권고안 요약

Ⅰ. 일반적 원칙

번호	권고안	근거 수준	권고 등급
1-1. 기관 정책			
1.	의료기관은 중심정맥 주입요법 간호실무지침을 준비한다.	Ⅲ	C
2.	간호사는 중심정맥 주입요법 간호실무지침에 따라 실무를 수행한다.	Ⅲ	C
3.	중심정맥 주입요법 간호실무지침을 정기적으로 검토하고 최신의 근거에 따라 개정한다.	Ⅲ	C
1-2. 대상자 교육			
4.	간호사는 중심정맥 주입요법을 받는 대상자의 안전과 합병증 위험을 감소시키기 위해 다음 내용에 대하여 교육한다. • 중심정맥 주입기구의 적절한 관리 • 감염과 다른 합병증 예방법(예: 무균술, 손위생 등) • 보고해야 할 증상과 징후(예: 발적, 열감, 부종 등) • 삽입부위 드레싱 또는 고정 상태 • 필요 시 의료 서비스 이용 방법	Ⅲ	C
5.	교육방법은 대상자의 연령, 발달수준, 인지수준, 건강문해력(health literacy), 문화적 배경, 선호하는 언어를 고려하여 선정한다.	Ⅲ	C
6.	교육자료는 대상자가 이해할 수 있고 수행 가능하도록, 전문용어는 피하고 쉬운 용어로 제공한다.	Ⅱ	B
1-3. 간호사 교육			
7.	중심정맥 주입요법의 원리와 실무에 대해 신입간호사 교육과 간호사 직무교육을 지속적으로 실시한다.	Ⅲ	C
8.	중심정맥 주입요법을 수행하는 간호사의 교육내용은 다음을 포함한다. • 순환계의 해부와 생리 • 대상자의 중심정맥관 필요성, 유지 기간, 주입요법의 특성, 유지 중 위험 요소 및 삶의 질에 대한 사정 • 삽입부위 선정 • 중심정맥관 삽입 관련 문제(혈전증이나 염증, 림프부종, 감염, 과거치료 등) • 삽입부위 모니터링과 간호 • 중심정맥 주입기구와 물품(드레싱 등) 선정 • 중심정맥 주입 관련 감염예방과 관리 • 약물사용 관련 문제(국소마취제 사용 등) • 체액균형과 수혈 • 투약, 약물용량 계산 • 중심정맥 주입 관련 제품의 사용, 관리 및 평가 • 중심정맥 주입기구 삽입과 중심정맥 주입유지에 따른 국소적 또는 전신적 합병증 • 중심정맥 주입기구 관리 • 중심정맥관을 가진 채 일상생활을 하는 것에 대한 대상자의 견해 • 중심정맥 주입기구 삽입과 정맥주입 중 합병증 예방과 관리 • 대상자와 돌봄제공자에 대한 정보제공과 교육 • 특수 분야의 중심정맥주입에 대한 훈련(예: 종양환자, 수혈, 정맥영양지원)	Ⅲ	C
9.	간호사의 중심정맥 주입요법에 대한 지식과 지침 이행도를 정기적으로 확인한다.	Ⅱ	A

번호	권고안	근거 수준	권고 등급
1-4. 기록과 보고			
10.	중심정맥 주입요법과 관련하여 다음과 같은 내용을 기록한다. • 중심정맥관 삽입 일시, 삽입 부위 • 중심정맥관의 종류, 길이, 굵기 • 중심정맥 주입의 정기적 평가 결과(예: 삽입 부위 상태, 고정된 위치 확인, 드레싱 종류와 교환일, 불편감 또는 통증에 대한 환자보고 등) • 중심정맥 주입요법과 관련된 합병증 • 중심정맥 주입요법 치료 결과(예: 약물 부작용과 이상반응) • 중심정맥관 교환과 제거 • 중심정맥관으로 주입중인 수액 세트의 교환	Ⅲ	C
11.	중심정맥 주입요법 중 발생한 문제에 대하여 다음과 같은 내용을 보고하고 기록한다. • 대상자 반응 • 대상자와 돌봄제공자 교육과 이해도	Ⅲ	C

Ⅱ. 중심정맥관과 부속기구

번호	권고안	근거 수준	권고 등급
2-1. 중심정맥관 선정			
12.	대상자의 혈관구조(vasculature)와 치료 요구를 고려하여 중심정맥관의 종류와 크기를 선택한다.	Ⅱ	B
13.	중환자 또는 암환자에게 말초삽입형 중심정맥관(peripherally inserted central catheter, PICC) 삽입은 정맥혈전증이나 감염 발생의 위험과 치료의 이득을 비교하여 선택한다.	Ⅱ	B
14.	만성 신질환자에게 PICC 삽입은 중심정맥 협착, 폐색 및 추후에 동정맥루 시술을 방해할 수 있으므로 삽입을 피한다.	Ⅲ	C
15.	직경이 작고 단일내강의 PICC를 선택한다. 대상자 상태에 따른 별도의(주입)요구가 있지 않으면 다중내강 PICC의 삽입은 피한다.	Ⅱ	B
16.	혈전증 위험을 감소시키기 위해 항혈전성 재질을 고려한다.	Ⅲ	C
17.	PICC를 삽입하기 전에 초음파를 사용하여 정맥직경을 측정하고, 정맥직경의 45% 이하인 정맥관을 선택한다.	Ⅰ	A
2-2. 부속기구 관리			
18.	수액세트 연결부위와 중심정맥관 hub에 대한 조작은 최소한으로 줄인다.	Ⅱ	B
19.	모든 수액세트 및 부속기구는 공기색전을 예방하기 위해 루어락(luer-lock)을 사용하여 완전하게 연결한다.	Ⅱ	B
20.	3-way 사용 시 오염의 가능성을 줄이기 위해 고형마개(solid cap) 대신 무침 캡(needleless connector)을 사용한다.	Ⅲ	C

번호	권고안	근거 수준	권고 등급
21.	무침 캡(needleless connector)에는 주사바늘을 사용해서는 안 된다.	II	B
22.	무침 캡(needleless connector) 사용 전 70% 알코올 또는 알코올 함유 클로르헥시딘으로 기계적 마찰을 가하여 표면을 닦아 준다.	II	B
23.	무침 캡(needleless connector)은 일차 수액세트 교환 시 함께 교환하며 다음과 같은 상황에서 즉시 교환한다. • 중심정맥관에서 혈액배양 검체를 채취 전 • 무침 캡(needleless connector) 내강에 혈액이나 잔해(debris)가 있거나 오염이 되었을 때	II	B
24.	적혈구 수혈과 정질용액(crystalloid solutions, 예: 생리식염수 혹은 하트만액 등)을 지속적으로 빠르게 주입할 때는 무침 캡(needleless connector) 사용을 피한다.	II	B
25.	필터는 용액의 종류에 따라 크기와 교환주기를 선택한다. • 지질이 함유된 정맥영양용액: 1.2㎛ 필터, 24시간마다 교환 • 지질이 함유되지 않은 정맥영양용액: 0.2㎛ 필터, 24시간마다 교환 • 지질 단독: 1.2㎛ 필터, 12시간마다 교환	II	B

Ⅲ. 중심정맥관 삽입 전 간호

번호	권고안	근거 수준	권고 등급
3-1. 중심정맥관 삽입 적응증			
26.	중심정맥관 삽입의 적응증에 부합하는지 평가한다. • 대상자의 상태가 임상적으로 불안정하고 다수의 수액주입이 요구되는 경우 • 주기적인 항암제 치료로 말초정맥 사용에 어려움이 예상되는 경우 • 장기간의 지속적 정맥주입이 필요한 경우(예: 발포제, 정맥영양, 고농도 전해질 등) • 장기간의 간헐적 수액주입이 필요한 경우 • 침습적 혈역학적 모니터링이 필요한 경우 • 초음파유도를 시행했음에도 불구하고 말초정맥관 삽입이 어렵거나 실패한 과거력이 있는 경우	II	B
3-2. 중심정맥관 삽입부위 선정과 정맥 시각화			
27.	비터널형 중심정맥관 삽입부위는 대상자의 의학적 상태(생리학, 혈관이력, 정맥주입요구도 및 삽입의 응급성)를 기반으로 삽입부위에 따른 위험 및 이득을 고려하여 선정한다.	I	A
28.	만성 신질환자나 혈액투석환자의 경우 쇄골하 정맥은 장기간 사용하면 협착 가능성이 높아지므로 피한다.	I	A
29.	대퇴정맥은 감염과 혈전증의 위험이 높기 때문에 중심정맥관의 삽입부위로 가능한 사용하지 않으며, 응급상황으로 삽입한 경우 가능한 빨리 교체한다.	I	A
30.	PICC 삽입부위는 정중주와피(median cubital), 척측피(basilic), 요측피(cephalic) 정맥을 선정하고, 가능하다면 왼팔보다는 오른팔의 정맥을 선택한다.	II	B

번호	권고안	근거 수준	권고 등급
31.	중심정맥관을 삽입할 정맥의 시각화를 위해 초음파를 사용한다.	I	A
32.	초음파 사용 시 프로브의 오염과 그로 인한 감염 위험성을 줄이기 위해 멸균 일회용 젤과 멸균 덮개를 사용하고 매 사용 전후에 소독한다.	III	C
3-3. 중심정맥관 삽입부위 피부소독			
33.	중심정맥관 삽입부위의 피부소독 시에는 멸균장갑을 착용한다.	I	A
34.	중심정맥관 삽입부위 피부소독제로 알코올이 함유된 0.5% 초과 클로르헥시딘이 선호된다. 만약 알코올이 함유된 클로르헥시딘이 금기라면, 포비돈-아이오다인, 또는 70% 알코올 또는 알코올이 포함된 포비돈-아이오다인(iodine tincture)을 사용할 수 있다.	I	A
35.	피부소독제는 대상자 특성(예: 피부통합성, 알러지, 통증, 민감성, 피부 반응)을 고려하여 선택한다.	II	B
36.	피부소독제로 삽입부위를 소독한 후 제조사의 권고사항에 따라 소독제를 완전히 건조시킨다.	II	B
37.	피부소독제는 다회용 제품보다는 일회용 제품을 사용한다.	II	B
38.	삽입부위 피부소독 시 무균적비접촉기법(aseptic non-touch technique, ANTT)을 준수한다. 무균적비접촉기법을 사용하지 않았다면 중심정맥관 삽입 전에 멸균장갑을 교체해야 한다.	II	B

Ⅳ. 중심정맥관 삽입 중 간호

번호	권고안	근거 수준	권고 등급
4-1. 중심정맥관 삽입 시 주의사항			
39.	중심정맥관 삽입 시 무균술을 지키며, 모자, 마스크, 멸균 가운, 멸균 장갑, 멸균 전신방포, 권장소독제를 사용한다.	II	B
40.	중심정맥관을 삽입하기 전이나 사용하는 동안 중심정맥관 집락 형성이나 혈류감염을 예방할 목적으로 전신 항균제를 사용하지 않는다.	II	B
41.	중심정맥관 관련 혈류감염을 줄이기 위한 방법을 적용함에도 불구하고, 의료기관 내에서 감염이 증가하고 중심정맥관을 유지해야 하는 경우 항균제 내포 중심정맥관을 사용한다.	I	A
42.	중심정맥관 관련 혈류감염을 예방하기 위해 전신 항응고제를 일상적으로 사용하지 않는다.	II	B
43.	중심정맥관 삽입부위 주변에서 날카로운 물건(예: 가위, 지혈겸자 또는 면도기)을 사용하지 않는다.	I	A
44.	중심정맥관 팁이 상대정맥의 중간 이상에 위치한 경우 심부정맥혈전증 발생률이 높으므로, 상대정맥의 하부 1/3 또는 상대정맥과 우심방 경계부위(cavoatrial junction)에 팁이 위치하도록 삽입한다.	II	B
4-2. 중심정맥관 팁 위치 확인			
45.	중심정맥관 팁 위치는 시술하면서 실시간으로 초음파, 형광투시법(fluoroscopy), 심전도 등으로 확인한다.	III	C

번호	권고안	근거 수준	권고 등급
46.	중심정맥관 삽입 중 팁 위치를 실시간으로 확인하지 못했다면 삽입 후 방사선 촬영을 통해 확인한다.	II	B
4-3. 중심정맥관 고정			
47.	의도치 않은 중심정맥관의 이탈을 예방하기 위해 드레싱 외에 통합고정기구(integrated securement device, ISD), 피하앵커고정기구(subcutaneous anchor securement system, SASS), 조직접착제(tissue adhesive, TA) 또는 접착고정기구(adhesive securement device, ASD) 등의 고정기구를 사용하여 중심정맥관을 고정한다.	III	C
48.	봉합은 주사바늘자상, 미생물 생막(biofilm)의 증식, 정맥관 관련 혈류감염 위험을 증가시킬 수 있어 중심정맥관 고정에 권장되지 않는다.	II	B
49.	중심정맥관 고정방법은 중심정맥관 유형, 대상자 연령, 피부의 긴장도와 통합성, 치료예상기간, 과거 접착제로 인한 피부손상, 그리고 삽입부위의 삼출물 유형 등을 고려하여 결정한다.	III	C
50.	중심정맥관 고정은 삽입부위 모니터링, 혈액순환, 처방약물의 주입을 방해하지 않으며 대상자가 수용할 수 있는 방법으로 한다.	III	C
51.	중심정맥관 고정 시에는 무균술을 적용한다.	III	C
52.	고정기구를 변경하는 경우 연령, 관절 움직임 및 부종으로 인한 피부 손상의 잠재적 위험을 예측하며 피부 상태를 평가한다.	I	A
53.	중심정맥관 관련 피부 손상의 위험을 줄이기 위해 드레싱을 하기 전 또는 중심정맥관을 고정하기 전에 피부보호제를 적용한다.	I	A
54.	접착고정기구(ASD)는 드레싱 교환 시마다 기능이 유지되는지 평가하고, 제조사의 권고사항에 따라 교환한다. 피하앵커고정시스템(SASS)과 같이 장기간 사용하는 고정방법은 적절한 고정효과가 없을 때 교환한다.	III	C
55.	중심정맥관이 고정되지 않아 밖으로 밀려나온 경우 다시 밀어 넣어서는 안 된다. 중심정맥관 팁의 위치, 수액요법, 기타 관 등을 확인한 후 중심정맥관을 현재 위치에 그대로 고정하거나, 제거한다.	III	C
4-4. 중심정맥관 삽입부위 드레싱			
56.	중심정맥관 삽입부위에는 진균감염이나 항생제 내성 위험을 증가시킬 수 있으므로 국소도포용 항생제 연고나 크림을 사용하지 않는다.	II	B
57.	삽입부위 드레싱 선정 시 다음 사항을 고려한다. • 대상자의 특성(알려진 알레르기 또는 민감성) • 대상자 선호도 • 비용 • 삽입부위 • 중심정맥관 유형 • 고정위치 • 중심정맥관 보유 예상기간 • 모니터링 용이성	III	C
58.	중심정맥관 드레싱 교환 시에는 멸균장갑을 착용한다.	I	A

번호	권고안	근거 수준	권고 등급
59.	삽입부위 드레싱에는 예외적 상황(발한, 출혈이나 삼출물 등이 있는 경우)을 제외하고는 멸균투명 드레싱을 사용한다.	Ⅲ	C
60.	발한, 출혈이나 삼출물 등이 있는 경우 멸균투명드레싱을 적용하게 되면 혈류감염의 위험을 높이므로 이러한 문제가 해결될 때까지는 멸균거즈드레싱을 적용한다.	Ⅱ	B
61.	대상자가 클로르헥시딘에 알레르기가 없다면, 클로르헥시딘이 함유된 멸균드레싱 사용을 고려한다.	Ⅰ	A
62.	연약한 피부, 접촉성 피부염이나 압력성 괴사 등 피부병변이 있는 대상자에게 클로르헥시딘이 함유된 드레싱을 사용하는 경우 홍반이나 피부염의 증상이 있는지 확인하면서 주의하여 사용한다.	Ⅲ	C
63.	중심정맥관 드레싱 교환주기는 드레싱 유형에 따라 다음과 같이 설정한다. • 멸균 투명드레싱(클로르헥시딘 함유 드레싱 포함)은 적어도 5-7일마다 • 멸균 거즈드레싱은 적어도 2일마다 • 멸균 투명드레싱 밑에 멸균 거즈드레싱을 하는 것은 멸균 거즈드레싱으로 간주하여 2일마다 • 이식형 포트에서 주사바늘 날개를 지지하기 위해 거즈를 사용하였더라도 삽입부위가 잘 보이면 멸균 투명드레싱으로 간주	Ⅱ	B
64.	중심정맥관 삽입부위에 분비물, 압통, 감염징후가 있거나 드레싱이 습기 차고 느슨하면, 즉시 드레싱을 교환하여 삽입부위를 세심히 사정한다.	Ⅱ	B
65.	드레싱 및 접착제 기반 고정장치를 제거할 때 피부손상과 중심정맥관 이탈을 주의한다.	Ⅲ	C
66.	잦은 드레싱 교환은 감염위험을 증가시킬 수 있으므로 드레싱이 느슨해지거나 움직이지 않게 잘 고정한다.	Ⅱ	B
67.	중심정맥관 삽입부위를 피하여 드레싱 교환날짜 또는 차기 교환날짜를 기록한다.	Ⅲ	C
68.	중심정맥관 삽입부위를 소독하고 드레싱을 교환한 후 삽입부위 상태 및 이상반응을 예방하거나 해결하기 위해 적용한 간호중재를 기록한다.	Ⅰ	A

V. 중심정맥관 삽입 후 간호

번호	권고안	근거 수준	권고 등급
5-1. 중심정맥관 유지 간호			
69.	중심정맥관 삽입 후 24시간 이내에 수액주입체계의 통합성과 합병증 발생 여부를 사정한다.	Ⅲ	C
70.	중심정맥관 삽입 후 수액병(백), 수액세트, 정맥관 삽입부위까지 전체 수액주입체계를 관찰하고 다음 사항을 확인한다. • 수액 내 이물질 • 수액주입체계의 통합성(예: 연결부위 상태) • 드레싱 상태 • 정확한 수액 및 약물 • 정확한 주입속도 • 수액과 수액세트의 유효기간 등	Ⅲ	C

번호	권고안	근거 수준	권고 등급
71.	드레싱 부위 시진과 촉진, 대상자가 호소하는 불편감(예: 통증, 마비, 저림 또는 따끔거림)을 통해 합병증의 징후(예: 위치이상, 발적, 압통, 부종, 침윤, 경직, 발열, 분비물)를 확인한다.	III	C
72.	중심정맥관 사용 전 또는 필요 시(예: 폐색 알람) 무균적 방법으로 관류와 흡인을 통해 중심정맥관의 개방성을 확인한다.	III	C
73.	중심정맥관이나 중심정맥관 삽입부위가 물에 젖지 않도록 한다. 샤워하거나 목욕할 때 정맥관 연결 부위나 hub를 투명한 비닐 랩이나 이러한 용도로 설계된 장치로 덮어서 보호한다.	II	B
74.	PICC가 삽입된 사지(extremities)에는 혈압계 커프와 토니켓의 사용을 가능한 제한한다.	III	C
5-2. 중심정맥관 개방성 유지: 관류와 잠금			
75.	중심정맥관 개방성을 정기적으로 평가한다.	III	C
76.	중심정맥관의 개방성을 유지하기 위해 다음과 같은 경우 정맥관 관류(flushing)를 시행한다. • 채혈 후 • 지속적으로 약물을 주입하다가 간헐적 주입으로 전환할 때 • 약물 주입 전·후 • 혈액성분 주입 전·후 • 간헐적 주입 전·후 • 정맥영양용액 주입 전·후 • 현재 사용하지 않지만, 유지해야 하는 정맥관	III	C
77.	중심정맥관 내 약물을 제거하고, 병용금기 약물이 섞이지 않도록 정맥주입 후 매번 정맥관을 관류한다.	III	C
78.	관류용액은 일회용(single-dose vial 또는 prefilled labeled syringe)을 사용하며, 다회용량 바이알(multiple dose vial)은 대상자마다 개별적으로 사용한다.	III	C
79.	관류용액은 생리식염수를 사용한다. 생리식염수와 병용금기 약물을 투여하는 경우에는 5% 포도당으로 관류한 후 생리식염수로 다시 관류한다.	III	C
80.	관류용액을 수액백이나 수액병에서 뽑아서 사용하지 않는다.	II	B
81.	관류용량은 중심정맥관의 종류와 크기, 연령, 정맥주입요법의 유형을 고려하여 결정한다. 최소 관류용량은 중심정맥관과 부속기구를 합한 정맥관 내부 용적의 2배이다.	II	B
82.	관류용액은 10㎖ 주사기(10㎖ diameter syringe barrel)를 사용하여 1㎖씩 끊어서 주입한다 (박동성 관류기법; pulsatile flushing technique).	III	C
83.	중심정맥관을 관류할 때 힘을 가하여 관류하지 않는다. 관류 시 저항감이 있거나 혈액이 역류되지 않을 경우 클램프가 잠겼거나 수액세트가 꼬여있는지 확인한다.	II	B
84.	중심정맥관 잠금용액은 생리식염수 또는 10IU/㎖로 희석된 헤파린 용액을 사용한다. 정맥관 종류별 헤파린 농도에 대한 기관의 정책을 참고한다.	I	A
85.	대상자 특성을 고려하여 잠금용액에 대한 기관의 표준을 마련한다.	III	C
86.	헤파린 유인성 혈소판 감소증과 혈전증(heparin-induced thrombo-cytopenia and thrombosis, HITT) 등 헤파린 잠금용액에 의한 부작용이 의심될 경우 잠금용액을 교체한다.	II	B

번호	권고안	근거 수준	권고 등급
87.	잠금용액의 양은 정맥관과 부속기구의 내부 용적에 20%를 더한 양을 사용한다.	II	B
88.	중심정맥관 관련 혈류감염을 예방하기 위해 항균 잠금 용액을 일상적으로 사용하지 않는다.	III	C
89.	미생물 내성 출현 가능성이 있으므로 다음과 같은 경우에만 항균 잠금 용액을 사용한다. • 혈액투석용 중심정맥관을 장기간 사용하는 대상자 • 사용가능한 정맥관이 제한적이고, 정맥관 관련 혈류감염이 자주 발생하는 대상자 • 정맥관 관련 혈류감염으로 인하여 심각한 후유증의 발생 위험이 높은 대상자(예: 인공심장판막 또는 대동맥이식편과 같은 혈관 내 장치를 최근에 이식한 대상자)	I	A
90.	잠금기간이 종료되면 중심정맥관 내강에 있는 항균 잠금 용액을 모두 흡인하여 버리고 혈관 속으로 재주입하지 않는다.	III	C
91.	중심정맥관 내로 역류되는 혈액량을 최소화하기 위해 양압을 유지하면서 중심정맥관 클램프를 잠그고 주사기를 분리한다.	III	C
92.	각 의료기관에서 지정한 병용금기 약물과 수액의 혼합을 피한다. 가능하다면 다른 관을 사용하여 약물을 주입한다.	II	B
93.	지질 제제가 포함된 총 영양수액(total nutrient admixture, TNA) 투여 시 또는 지질 잔류로 인한 폐색이 의심될 때 관류를 자주 시행하여 폐색을 예방한다.	III	C
94.	흡인 시 혈액 역류가 되지 않는 경우, 개방성을 확인하기 위해 몇 차례 부드럽게 주사기를 당겼다가 되돌린 다음 조심스럽게 소량의 식염수를 주입해본다.	II	B
95.	혈액 역류가 안 되지만 중심정맥관을 관류(flush) 할 수 있는 경우 작은 직경의 주사기를 사용하여 혈액을 흡인한다.	III	C
5-3. 중심정맥관을 통한 채혈			
96.	채혈 전 대상자 앞에서 대상자를 확인하고 검체용기에 라벨을 붙인다.	II	B
97.	중심정맥관을 통한 채혈은 이득과 위해를 고려하여 결정한다.	II	B
98.	수액주입목적이 아닌 채혈용으로 지정된 내강에서 채혈한다.	III	C
99.	다중내강을 가진 중심정맥관일 때에는 가장 굵은 관에서 채혈하고, 출구가 다른 위치에 여러 개가 있는 중심정맥관(staggered lumen)일 때에는 심장에서 가장 먼 출구에서 채혈한다.	III	C
100.	사용 중인 중심정맥관에서 약물농도를 검사할 때는 검사결과가 실제보다 높게 나올 수 있으므로, 해당약물을 주입하지 않은 관에서 채혈한다. 해당약물을 주입하지 않은 관을 사용할 수 없을 때는 말초정맥을 천자하여 검사를 시행할 수 있다.	III	C
101.	헤파린을 사용한 중심정맥관에서 채혈했을 때에는 혈액응고검사 결과를 신중하게 평가하며, 검사결과에 의문이 있을 경우 말초정맥을 천자하여 재검사를 시행한다.	II	B
102.	채혈 전 중심정맥관에서 검사결과에 영향을 주지 않을 만큼 충분한 양의 혈액을 흡인해서 버린다.	II	B
103.	혈액오염과 혈액응괴가 발생할 위험성이 있기 때문에 흡인해 낸 혈액을 다시 주입하지 않는다.	II	B
104.	채혈 후에 충분한 양의 생리식염수로 중심정맥관을 관류한다(예: 방부제가 없는 0.9% 염화나트륨 10-20㎖).	II	B

번호	권고안	근거 수준	권고 등급
105.	중심정맥관에서 채혈을 하기 전 다른 내강으로 주입되는 용액 및 약물을 중단한다. 수액이 주입되는 내강에서 채혈하는 경우 채혈 전에도 충분한 양의 생리식염수로 정맥관을 관류한다.	II	B
106.	정맥영양용액을 주입하고 있는 중심정맥관을 조작하는 것은 정맥관 관련 혈류감염의 위험을 높이므로 일상적으로 채혈하지 않는다.	III	C
5-4. 중심정맥관 제거			
107.	모든 중심정맥관은 임상적 필요성을 매일 평가하고 더 이상 필요하지 않을 경우 제거한다.	III	C
108.	중심정맥관의 제거 여부는 다음 사항을 평가하고 의사와 상의하여 결정한다. • 대상자의 상태(예: 비정상적인 호흡, 신경학적 변화 등) • 치료의 종료 또는 변화(재개 가능성) • 감염 또는 염증반응진행(예: 압통, 홍반, 열감, 부종, 화농성 분비물 등) • 중심정맥관 위치이상 • 중심정맥관 기능이상(관류 시 저항, 주입속도의 변화, 혈액역류가 안됨) • 팔의 위치변화에 따른 정맥관의 기능변화	III	C
109.	발열만으로 중심정맥관(PICC 포함)을 제거하지 않으며, 혈액배양검사를 통해 중심정맥관 관련 혈류감염이 확인되거나, 삽입부위의 상태에 따라 제거할지를 결정한다.	II	B
110.	중심정맥관 감염이 의심되어 제거해야 하는 경우에는 임상적인 사정과 영상 검사로 다른 원인으로 인한 감염의 가능성을 배제해야 한다.	II	B
111.	중심정맥관 관련 혈류감염인 경우, 혈액배양의 결과 배양된 미생물의 유형, 대상자 상태, 다른 혈관통로의 확보가능성 등에 따라 중심정맥관의 제거 또는 유지를 결정한다.	II	B
112.	중심정맥관의 커프나 이식형 포트가 외부로 노출되면 즉시 의사에게 보고한다.	III	C
113.	비터널형 중심정맥관은 감염예방을 위하여 가이드 와이어를 이용한 일상적 교환이 권고되지 않으나, 감염의 증거 없이 기능의 이상이 있는 경우 가이드 와이어를 이용하여 교환한다.	III	C
114.	감염이 의심될 때 비터널형 중심정맥관은 가이드 와이어를 이용하여 교환하지 않는다.	III	C
115.	중심정맥관을 가이드 와이어를 이용하여 교환하는 경우 새 정맥관을 삽입하기 전에 새 멸균장갑을 착용한다.	III	C
116.	중심정맥관 제거 시 공기색전을 예방하기 위해 다음 방법을 사용한다. 1) 중심정맥관 제거동안 트렌델렌버그 자세 또는 앙와위를 취하여 중심정맥관 삽입부위가 심장보다 아래에 위치하게 한다. 2) 중심정맥관을 빼는 순간에 발살바 수기(valsalva maneuver)를 하도록 한다. 발살바 수기가 금기인 경우에는 좌측 트렌델렌버그 자세 또는 좌측 측위를 취하도록 하거나 가능하다면 숨을 참도록 한다. 3) 중심정맥관 제거 후에는 멸균거즈를 이용하여 손으로 직접 눌러 지혈시킨다. 4) 공기색전의 위험을 낮추기 위해 피부와 정맥 간 공간을 밀봉하여 적어도 24시간 동안은 정맥관제거부위에 멸균폐쇄드레싱(air-occlusive dressing)을 적용한다. 5) 중심정맥관 제거 후 가능하다면 30분 동안은 똑바로 누운 자세를 유지하도록 한다.	III	C
117.	중심정맥관 제거 후 정맥관 팁에 손상이 있는지 확인한다. 팁 손상이 있는 경우 의사에게 보고하고, 적절한 관찰과 중재를 실시하고 기록한다.	III	C

번호	권고안	근거 수준	권고 등급
118.	커프가 있는 터널형 중심정맥관 제거 시 피하 화농이나 회복 지연을 예방하기 위해 피하에 위치한 커프가 완전히 제거되었는지 확인한다. 형광투시나 초음파는 커프 위치를 확인하고 외과적 제거를 용이하게 할 수 있다.	Ⅲ	C
119.	중심정맥관에서 수액이 일혈된 경우 제거하기 전 영상검사를 할 수 있다.	Ⅱ	B

Ⅵ. 합병증 관리

번호	권고안	근거 수준	권고 등급
6-1. 감염			
120.	의료종사자와 대상자, 돌봄제공자는 중심정맥관 관련 혈류감염의 위험과 이를 예방하기 위한 방법에 대하여 교육을 받고 인지해야 하며, 신속한 조사와 조치를 취하기 위하여 혈류감염의 징후와 증상을 알고 있어야 한다.	Ⅰ	A
121.	중심정맥관 삽입부위, 포켓, 터널의 시진과 촉진을 통해 국소감염의 징후가 있는지 확인한다. • 홍반, 부종, 통증, 압통 또는 삼출물 • 이식형 포트 또는 터널형 중심정맥관의 피하 포켓(pocket) 또는 터널의 액체 • 출구 부위나 포켓 위의 경결(indur ation) • 중심정맥관 삽입부위의 삼출물 또는 피부손상 • 체온상승	Ⅱ	B
122.	중환자실과 중환자실이 아닌 환경 모두에서 중심정맥관 관련 혈류감염에 대한 감시를 수행한다.	Ⅰ	A
123.	중심정맥관 관련 혈류감염의 발생을 예방하기 위하여 생후 2개월 이상의 대상자에게는 클로르헥시딘 목욕제제를 사용한 목욕을 매일 시행할 것을 권고한다. 단 입원 병동, 감염 유행 상황 등에 따라 다르게 적용한다.	Ⅰ	A
124.	중심정맥관 관련 혈류감염의 발생위험을 감소시키기 위하여 허브, 커넥터, 포트에 소독제가 포함된 캡(보호기)을 사용한다.	Ⅱ	B
125.	중심정맥관 관련 혈류감염의 발생위험을 감소시키기 위하여 다음과 같은 중심정맥관 번들(bundles)을 적용한다. • 정맥관 삽입 전 손위생 • 삽입 시 최대멸균차단법 사용(use of full barrier precautions) • 클로르헥시딘을 이용한 피부소독 • 중심정맥관 삽입부위로 대퇴정맥 배제 • 불필요한 중심정맥관의 신속한 제거	Ⅰ	A
126.	피부 면봉법(swab)을 이용한 검체 채취는 국소부위 감염을 진단하는 데는 제한이 있으므로 사용하지 않는다.	Ⅲ	C
127.	중심정맥관 관련 혈류감염이 의심되는 경우 중심정맥관을 제거한 후에 팁에 대한 미생물 검사를 의뢰한다.	Ⅰ	A

번호	권고안	근거 수준	권고 등급
	※ 혈액배양검사의 위음성 및 위양성 결과를 방지하고 중심정맥관 관련 혈류감염이 잘못 진단되는 경우를 줄이기 위해 다음과 같이 주의한다(128~137).		
128.	1) 혈액배양 오염을 줄이기 위해 전담자가 채혈한다.	II	B
129.	2) 중심정맥관이 감염원으로 의심되는 경우에만 중심정맥관에서 채혈한다. 혈류감염을 진단을 확인하기 위해 중심정맥관과 동시에 말초정맥에서 채혈한다.	II	B
130.	3) 다중내강 중심정맥관의 경우 각 내강에서 각각 채혈하고 적절하게 라벨한다.	II	B
131.	4) 배양을 위한 채혈은 항생제를 투여하기 전에 실시한다.	II	B
132.	5) 검체 오염을 줄이기 위해 표준화된 멸균 혈액배양 수집 키트의 사용을 고려한다.	II	B
133.	6) 70% 알코올을 사용하여 혈액배양 병의 고무 격막을 소독하고 건조시킨다. 요오드 제품은 마개 재료를 분해시킬 수 있으므로 권장하지 않는다.	II	B
134.	7) 혈액배양검사의 민감도를 높이기 위하여 2세트의 혈액을 채취한다.	I	A
135.	8) 다른 검사를 위한 채혈을 시행하기 전에 배양을 위한 혈액을 먼저 채취한다.	II	B
136.	9) 미생물을 분리하기에 충분한 양의 혈액을 채취한다. 성인의 경우 병당 10㎖ 가 최적의 양이며 5㎖ 이상을 권장한다.	II	B
137.	10) 채워진 혈액배양 병을 2시간 이내에 검사실로 운반한다. 일부 미생물이 사멸할 수 있으므로 혈액배양 검체는 냉장 보관하지 않는다.	II	B
138.	중심정맥관 관련 감염이 있으면 가능하면 중심정맥관을 제거한다.	I	A
139.	터널 및 포켓 감염이 있는 대상자에서는 중심정맥관 제거가 필요하다.	III	B
140.	임상 상태가 악화되거나 패혈증 또는 패혈성 쇼크가 있고 심내막염, 패혈성 혈전증, 농양 형성 또는 골수염과 같은 심각한 합병증이 있으면 조기에 중심정맥관을 제거한다.	III	B
141.	감염이 있음에도 유지 중인 중심정맥관이 적절한 항균 요법에도 불구하고 치료 시작 후 72시간 후에 임상적 악화 또는 혈액배양 양성이 지속되면 즉시 제거한다.	III	B
142.	감염이나 미생물에 의한 균집락이 발생하면 미생물의 특성과 환자 상태에 따라 중심정맥관의 제거 시기를 정한다.	I	A
143.	정맥 접근이 제한된 중증의 혈소판 감소증 환자에서 중심정맥관 재삽입 시 환자 상태의 악화 및 감염 지속 위험성을 주의 깊게 비교하여 결정한다.	III	B
144.	유지가 꼭 필요한 이식형 포트에서는 전신 항생제 요법과 함께 항균 잠금 요법을 고려한다.	III	B
145.	의료기관에서 새로운 혈관 내 장치 및 구성 요소를 도입할 경우에는 장치 관련 부작용이나 감염 증가를 모니터한다.	III	C
146.	정맥관 관련 내재적 오염(intrinsic contamination)이 의심되는 경우 약국, 제조사, 관련 부서에 알린다.	III	C
6-2. 폐색			

<table>
<tr><th>번호</th><th>권고안</th><th>근거 수준</th><th>권고 등급</th></tr>
<tr><td>147.</td><td>중심정맥관 폐색 징후가 있는지를 평가한다.
• 혈액 흡인, 관류나 주입 장애
• 주입속도의 저하
• 정맥주입펌프의 잦은 폐색 알람
• 중심정맥관 삽입부위의 침윤/일혈 또는 수액유출 등</td><td>II</td><td>B</td></tr>
<tr><td>148.</td><td>중심정맥관 폐색이 의심될 경우 폐색의 잠재적 원인을 확인한다.
<table>
<tr><th>기계적 폐색</th><th>혈전성 폐색</th><th>화학적 폐색</th></tr>
<tr><td>• 정맥관이 꼬이거나 클램프가 잠겨있음
• 필터나 무침 캡(needleless connector)이 막힘
• 핀치오프증후군(pinch off syndrome)
• 이차적인 중심정맥관 위치 이상
• 중심정맥관 관련 심부정맥혈전증
• 중심정맥관 손상 등</td><td>섬유소 또는 혈전 형성 등</td><td>약물에 의한 침전물 형성 등</td></tr>
</table></td><td>II</td><td>B</td></tr>
<tr><td>149.</td><td>중심정맥관 폐색이 의심될 경우, 폐색원인에 따라 적절한 조치를 취한다.</td><td>III</td><td>C</td></tr>
<tr><td colspan="4">※ 기계적 폐색이 의심될 때, 다음과 같은 중재를 시행한다(150~154).</td></tr>
<tr><td>150.</td><td>1) 기존의 부속기구를 제거하고 새로운 부속기구로 교체한다.</td><td>II</td><td>B</td></tr>
<tr><td>151.</td><td>2) 외부 꼬임이 있으면 중심정맥관을 재조정하고 멸균드레싱을 다시 적용한다.</td><td>II</td><td>B</td></tr>
<tr><td>152.</td><td>3) 자세로 인한 폐색이 의심되면 대상자의 자세를 변화(예: 팔을 올리거나, 기침을 하거나, 심호흡을 함)시키면서 중심정맥관 팁 위치 변경을 시도한다.</td><td>II</td><td>B</td></tr>
<tr><td>153.</td><td>4) 중심정맥관 손상여부(예: 정맥관 팽윤, 누출 또는 경로를 따라 부풀어 오름)을 평가하고 중심정맥관을 교체한다.</td><td>II</td><td>B</td></tr>
<tr><td>154.</td><td>5) 이식형 포트의 바늘이 위치가 이상하거나 막히면 교체한다.</td><td>II</td><td>B</td></tr>
<tr><td colspan="4">※ 혈전성 폐색이 의심될 때, 다음과 같은 중재를 시행한다(155~160).</td></tr>
<tr><td>155.</td><td>1) 혈전용해의 효능을 높이고 중심정맥관 교체를 최소화하기 위해 의심되는 혈전성 폐색 또는 알 수 없는 원인의 폐색을 즉시 해결한다.</td><td>I</td><td>A</td></tr>
<tr><td>156.</td><td>2) 혈전용해제인 조직 플라스미노겐 활성제([tPA] alteplase)는 제조사의 사용 지침에 따라 카테터 내강에 주입하고 첫 번째 시도가 실패하면 1회 반복한다.</td><td>II</td><td>B</td></tr>
<tr><td>157.</td><td>3) 혈전용해제 투여 효과를 최대화하기 위해, 혈전용해제 사용 전에 모든 수액 주입을 중지한다.</td><td>III</td><td>C</td></tr>
<tr><td>158.</td><td>4) 혈전용해제를 주입할 때는 10 ㎖ 이상의 주사기를 사용한다.</td><td>II</td><td>B</td></tr>
<tr><td>159.</td><td>5) 혈전용해제를 주입할 때는 정맥관이 손상되지 않도록 과도한 힘을 가하지 않는다.</td><td>III</td><td>C</td></tr>
<tr><td>160.</td><td>6) 혈전용해제 주입 후 생성된 분해 산물을 흡인하여 버린 후 개방성 확인을 위해 관류한다.</td><td>III</td><td>C</td></tr>
<tr><td>161.</td><td>혈전용해제가 성공적이지 않은 경우 화학적 폐색을 의심한다.</td><td>III</td><td>C</td></tr>
<tr><td>162.</td><td>화학적 폐색이 의심될 때 대상자의 약물 기록을 검토하고 의사와 논의하여 적절한 중재 또는 침전물 제거제 사용에 대해 약제팀과 협력한다.</td><td>III</td><td>C</td></tr>
</table>

번호	권고안	근거 수준	권고 등급
163.	중심정맥관이 필요하지만, 개방성이 복원되지 않는 경우 팁 위치 확인과 혈류를 평가하기 위한 방사선 촬영을 고려한다.	III	C
164.	다중내강을 가진 중심정맥관의 경우 막히지 않은 관이 있더라도 폐색이 발생한 관을 막힌 상태로 두지 않으며 의사와 상의하여 원인에 따라 폐색을 해결한다.	III	C
165.	중심정맥관의 개방성이 회복되지 않으면 의사에게 보고한다.	III	C
166.	중심정맥관의 폐색 원인, 폐색 치료의 성공 또는 실패 여부, 기타 조치 등에 대한 결과를 모니터링한다.	III	C
167.	중심정맥관 폐색예방에 장애가 되는 요인을 확인하고, 폐색예방방침과 절차 수립, 의료인 교육과 훈련 등 적절한 전략을 수립한다.	III	C
6-3. 공기색전			
168.	공기색전의 징후가 있는지를 평가한다. • 심폐증상과 징후: 호흡곤란, 빈호흡, 천명음, 지속되는 기침, 흉통, 저혈압, 빈맥 • 신경학적증상과 징후: 의식상태 변화, 언어장애, 얼굴표정의 변화, 무감각, 마비	III	C
	※ 공기색전이 의심되는 증상이나 징후가 있으면, 다음과 같은 중재를 시행한다(169~171).		
169.	1) 더 이상의 공기가 혈류로 유입되지 않도록 즉시 중심정맥관 끝을 닫거나 접거나 잠근다. 만약, 중심정맥관을 제거했다면 폐쇄드레싱이나 패드로 제거부위를 덮는다.	II	B
170.	2) 대상자가 뇌압상승, 눈 수술, 중증의 심장질환이나 호흡기 질환이 없으면 즉시 좌측 트렌델렌버그 자세 또는 좌측 측위를 취한다.	III	C
171.	3) 가능하면 100% 산소를 공급하고 필요 시 추가조치를 취한다.	III	C
6-4. 중심정맥관 손상			
172.	삽입 시 기록된 중심정맥관의 길이와 제거 후의 길이를 비교하여 중심정맥관 손상이나 분절이 의심되면 흉부촬영검사 또는 추가 검사를 시행한다.	III	C
173.	중심정맥관 제거가 어려운 경우 정맥관 손상, 색전 증상이나 징후가 있는지 주의 깊게 평가한다.	II	B
6-5. 중심정맥관 관련 심부정맥혈전증			
174.	중심정맥관 관련 심부정맥혈전증의 징후가 있는지를 평가한다. • 사지, 어깨, 목, 흉부의 통증 및 부종 • 사지의 홍반 • 사지, 어깨, 목, 흉부의 말초정맥울혈 • 목과 사지 움직임의 어려움 등	II	B
175.	중심정맥관 관련 심부정맥혈전증의 위험 요인을 확인한다. • 60세 이상의 고령, 악성종양, 당뇨병, 비만, 화학요법 투여, 혈전성향증(thrombophilia, 예: Factor V Leiden, Protein C 결핍증, Protein S 결핍증), 위독한 질병 및 혈전증의 병력 등 • 염증성 장질환, 선천성 심장질환, 겸상적혈구질환, 말기신부전, 수술 또는 외상환자, 임신, 중심정맥관 삽입 이력	II	B

번호	권고안	근거 수준	권고 등급
176.	PICC 삽입 시 삽입하는 팔의 둘레를 측정하고, 향후 비교를 위해 측정위치를 표시한다.	II	B
177.	중심정맥관 관련 심부정맥혈전증을 다음과 같은 방법으로 진단한다. • Color-flow 도플러초음파 • Contrast 주입정맥 조영술, CT 정맥조영술 또는 자기공명정맥조영술	II	B
178.	중심정맥관 관련 심부정맥혈전증 예방을 위해 다음과 같은 비약물적 방법을 격려한다. • 정맥관이 삽입된 사지의 조기운동(예: 탄성공을 이용한 악력운동) • 정상적인 일상활동 수행 • 가벼운 사지운동 • 적절한 수분공급	II	B
179.	중심정맥관 관련 심부정맥혈전증이 있더라도 중심정맥관이 상대정맥과 우심방 경계부위에 정확하게 위치되어 있고, 혈액역류도 잘 되고, 감염의 증거도 없다면 중심정맥관을 제거하지 않는다.	I	A
180.	상지의 심부정맥혈전증이 발생하여 중심정맥관을 제거한 경우 적어도 3개월간 항응고제 치료를 한다. 중심정맥관을 제거하지 않고 유지해야 된다면 삽입기간동안 항응고제 치료를 지속한다.	II	B
6-6.	침윤/일혈		
181.	표준화된 침윤/일혈 사정 도구를 사용하여 다음과 같은 증상과 징후를 정기적으로 평가한다. • 통증 • 부종 • 피부색 변화 • 수액누출 • 수포	II	B
182.	침윤/일혈의 위험요인을 확인한다. • 대상자 관련 위험요인(예: 진행 중인 감염, 혈관변화나 순환장애를 초래하는 질병, 연령 등) • 기계적 위험요인(예: 중심정맥관 굵기, 삽입기술, 신체움직임 등) • 약리적 또는 물리화학적 위험요인(예: 고삼투질 약물투여 등) • 폐색성 위험요인(예: 정맥혈전, 협착 등)	II	B
183.	※ 침윤/일혈의 영향을 최소화하기 위해 수액/약물의 특성에 따라 침윤/일혈을 인식하는 즉시 다음과 같은 중재를 시행한다. 1) 주입중인 수액/약물을 중단한다. 2) 해당부위에 압력을 가하지 않는다. 3) 삽입부위와 주변조직을 평가한다. 4) 피부마커를 사용하여 상태의 진행을 평가하기 위해 침윤/일혈이 의심되는 영역을 표시한다. 5) 조직손상의 진행 또는 악화를 확인하기 위해 해당부위를 촬영한다. 6) 용기에 들어있던 처음 수액의 양, 중단 시 남은 양, 주입속도 및 주입량, 주입 시간을 기준으로 조직으로 유출된 수액의 양을 추정한다. 7) 의사에게 문제에 대해 알리고 치료 프로토콜 또는 처방에 따라 치료를 시행한다. 8) 중심정맥관 팁 위치를 식별하기 위해 방사선 검사를 시행한다. 9) 임상 징후 및 증상, 진행과정(예: 비발포제의 침투로 인한 구획증후군)과 발포제의 조직파괴 특성을 기반으로 외과적 치료가 필요한지 고려한다.	II	B

번호	권고안	근거 수준	권고 등급
184.	침윤/일혈이 발생했을 때 중심정맥관 제거 여부는 치료 계획에 따라 달라지며, 중심정맥관 팁의 혈관 외 위치를 기반으로 결정한다.	Ⅲ	C
185.	침윤/일혈의 부위를 초기부터 치료될 때까지 정기적으로 모니터링하고 관련된 모든 사항을 기록한다.	Ⅱ	B
186.	※ 대상자나 돌봄제공자에게 다음과 같은 사항을 교육한다. 1) 주입 전: 발포제 투여의 위험성, 즉시 보고해야 하는 징후 및 증상 2) 주입 후: 침윤/유출의 징후 및 증상의 진행, 필요에 따라 제공자에 대한 후속 방문빈도	Ⅲ	C
187.	※ 발포제를 중심정맥관을 통해 주입할 때 다음과 같이 안전하게 주입한다. 1) 발포제 주입 전에 혈액역류가 되는지 확인하고, 역류되지 않으면 주입하지 않는다. 2) 염증, 팽윤, 정맥혈전증 징후가 보이면 주입하지 않는다. 3) 이식형 포트에 후버바늘이 제대로 삽입되어 있는지 확인하고 안전하게 고정한다. 4) 발포제에 적합한 희석제를 사용한다. 5) IV push할 경우에는 2-5 ㎖ 마다, 지속주입 동안에는 5-10분마다 혈액역류를 확인한다.	Ⅲ	C
6-7. 중심정맥관 위치이상			
188.	중심정맥관 위치이상의 징후를 평가한다. • 중심정맥관 내관에서 혈액이 역류되지 않음 • 중심정맥관 내관에서 혈액색깔과 박동의 변화 • 중심정맥관의 관류가 어렵거나 안 됨 • 대상자 모니터에서 정맥 파형 또는 동맥 파형 확인 • 심방 및 심실성 리듬장애 • 혈압, 심박동수의 변화 • 어깨, 가슴, 등의 통증 • 목이나 어깨의 부종 • 호흡 변화 • 중심정맥관을 삽입한 쪽에서 윙윙거리는 소리나 흐르는 소리 • 뇌정맥동(intracranial venous sinuses)으로의 역행성 주입으로 인한 이상감각과 신경학적 반응	Ⅱ	B
189.	중심정맥관 삽입 시 또는 유지 중에 대상자가 뇌졸중 또는 기타 신경학적 손상, 혈종 또는 혈흉을 나타내는 경우 정맥관이 동맥 내에 위치하지 않는지 의심하고, 영상의학과 또는 외과의와 상의하여 긴급 제거 계획을 수립한다.	Ⅰ	A
190.	중심정맥관이 동맥에 위치한 것이 의심되면, 심전도 파형 및 동맥혈가스분석 결과를 확인한다.	Ⅰ	A
191.	중심정맥관 위치 이상을 진단하기 위하여, 임상 징후와 증상, 흉부 방사선 사진, 형광투시, 심초음파, CT 스캔 또는 자기공명영상(MRI)을 포함한 검사를 시행한다.	Ⅱ	B
192.	드레싱을 교환하고 외부로 노출된 중심정맥관 길이를 측정하여 삽입 시 기록된 길이와 비교한다.	Ⅲ	C
193.	중심정맥관 위치 이상이 의심되면 팁 위치가 확인될 때까지 약물이나 용액의 주입을 중단한다.	Ⅲ	C
194.	중심정맥관 위치이상으로 심장압전(cardiac tamponade)이 의심되면 즉시 의사에게 알리고, 중심정맥관을 제거하기 전에 수액을 흡인한다.	Ⅲ	C

번호	권고안	근거 수준	권고 등급
195.	조영제 등 고압 주입이 필요하면 고압 주입 라벨이 붙은 중심정맥관을 사용한다. 단, 팁 위치 이상 또는 폐색이 의심되면 고압 주입 전에 영상학적 혈관검사[스카우트 스캔(scout scan) 또는 토포그램(topogram)]로 평가한다.	II	B

권고안 배경

Ⅰ. 일반적 원칙

1-1. 기관 정책

1-3.

중심정맥 주입요법에 대하여 의료기관의 정책, 절차, 실무지침, 표준화된 문서 프로토콜의 형태로 기술되어 있어서, 적절한 간호 수행 및 임상적 의사결정에 대한 근거가 되어야 한다(INS, 2021). 기관의 정책에 따라 간호사는 근거기반 지식, 임상적 전문성, 환자의 선호도와 가치를 통합하여 안전하고 효과적이며 환자 중심인 중심정맥 주입요법을 제공해야 한다(INS, 2021).

의료기관의 정책, 절차와 실무지침은 현재의 연구 결과나 정기적인 고찰을 통한 최적의 근거에 기반하며 새로운 실무지침 또는 연구 결과가 출판되었을 경우 개정해야 한다(김수영 등, 2011; INS, 2021).

1-2. 대상자 교육

4.

간호사는 중심정맥 주입요법에 대해서 대상자와 돌봄제공자를 교육하는 역할을 담당한다(RNAO, 2021). 대상자 교육의 목적은 대상자에게 중심정맥 주입요법의 목적과 합병증에 대한 이해를 돕고, 중심정맥 주입요법 계획에 대한 의사결정을 하는데 필요한 정보를 제공하며, 만족도를 높이는 것이다(Czaplewski, 2010). 간호사는 대상자와 돌봄제공자에게 중심정맥 주입기구의 관리, 합병증의 예방과 발견, 보고해야 할 증상과 징후에 대한 정보를 제공해야 한다(RNAO, 2021).

5-6.

중심정맥 주입요법의 안전한 시행을 보장하고, 관련 합병증 위험을 감소시키기 위해 간호사는 효과적인 교육계획을 개발해야 한다. 교육방법은 대상자의 연령, 발달수준, 인지수준, 건강문해력(health literacy), 문화적 배경, 사용하는 언어 등 대상자의 선호도와 가치를 통합하여 선정한다. 또한 대상자가 이해할 수 있고 수행 가능하도록, 전문용어는 피하고 쉬운 용어로 작성된 교육자료를 제공하여 안전하고 효과적이며 환자중심적인 중심정맥 주입요법을 제공할 수 있다(INS, 2021).

1-3. 간호사 교육

7-9.

환자의 안전을 보장하기 위해 의료인은 자신의 실무영역 내에 있는 중심정맥 주입요법과 중심정맥 주입기구의 삽입과 관리에 대해 유능해야 한다(Gorski et al., 2021). 간호사는 중심정맥 주입기구를 안전하고 효과적으로 관리하고 유지하는데 필요한 지식, 기술 및 판단능력을 가지고 있어야 하고, 중심정맥 주입간호에 대한 최신 지식을 갖기 위해 정맥주입 관련 직무교육에 적극적으로 참여해야 한다(RNAO, 2021). 의료기관은 간호사가 중심정맥 주입에 대한 실무능력을 유지하도록 간호사에게 훈련과 교육을 제공해야 한다(RCN, 2016). 또한 의료기관은 의료인이 중심정맥 주입지침에 기술된 감염예방실무를 지속적으로 이행할 역량을 갖추고 있는지 사정한다(National Institute for Health and Clinical Excellence, 2017).

의료인에 대한 교육이 감염예방에 효과적인지를 규명한 Warren 등(2006)의 연구에서 정맥관 삽입과 관리에 대한 병원과 병동의 정책을 갱신하고, 의사와 간호사 대상의 교육 중재를 6개 대학병원의 13개 병동(12개 중환자실과 1개 골수이식병동)에서 실시한 결과 정맥관 관련 혈류감염률이 1,000 카테터일당 11.2건에서 8.9건으로 감소되었다(RR: .79, 95% CI: 0.67-0.93). 다른 선행연구들에서도 의료인에게 중심정맥 주입요법 관련 실무에 대한 훈련과 교육 프로그램을 제공하는 것이 정맥관 관련 감염을 예방하는데 효과적인 것으로 나타났다(CDC, 2011a; Menegueti et al., 2015; Warren et al., 2006).

1-4. 기록과 보고

10-11.

간호사는 중심정맥 주입요법에 관하여 정확하게 기록하여 대상자 안전, 치료의 목적 및 적합성을 보장하고, 의료기관에서 정한 양식으로 기록하여 의료인 간의 의사소통을 돕는다. 중심정맥 주입요법에 대해 간호사가 기록해야 하는 내용을 구체적으로 살펴보면 다음과 같다.

중심정맥 주입요법 관련 기록에는 사전 동의, 중심정맥관 삽입 일시, 삽입 부위, 종류, 삽입 길이, 굵기, 정기적 평가결과(예: 삽입 부위 상태, 드레싱 종류와 교환일, 불편감 또는 통증에 대한 환자보고 등), 중심정맥 주입요법과 관련된 합병증, 중심정맥 주입요법 치료결과(예: 약물 부작용과 이상반응), 중심정맥관 교환과 제거, 중심정맥관 주입중인 수액 및 약물 수액 세트의 교환 등을 포함한다(Bullock-Corkhill, 2010; Dugger, 2010; Gorski et al., 2010; INS, 2021).

의료기관의 정책, 절차, 간호실무지침에 따라 중심정맥 주입요법 중 발생한 문제에 대해 보고하고 기록해야 하는데, 대상자 반응을 비롯한 증상, 부작용 또는 이상 반응 등이 포함된다. 주로 즉각적인 사정과 반응이 필요한 문제로 중심정맥주입 시 대상자, 삽입부위, 절차에서의 오류와 중심정맥주입으로 인한 합병증의 발생 등이 포함된다(Joint Commission on Accreditation of Healthcare

Organization, 2005). 또한 대상자와 돌봄제공자에게 문제 발생 전과 후에 제공된 교육내용과 이해도에 대해 보고하고 기록한다.

II. 중심정맥관과 부속기구

2-1. 중심정맥관 선정

12.

중심정맥관의 종류와 크기를 선택하기 위해서는 삽입 부위와 삽입 부위 상부의 통합성을 사정해야 하며(RNAO, 2021), 임상적 요구에 근거하여 삽입부위를 선택한다(ASA, 2020). 대상자의 건강력, 혈관 상태, 정맥주입 요구도 및 삽입의 응급성을 기반으로 삽입부위를 선택하며 위험과 이득을 비교한다〈표 1〉.

커프가 있는 터널형 중심정맥관은 장기간 정맥주입(예: 항암화학요법, 정맥영양지원)이 필요한 대상자에게 고려한다(INS, 2021). 간헐적 정맥 접근이 필요한 대상자에게는 터널형과 비터널형 중심정맥관에 비해 낮은 감염 발생률을 보이는 이식형 포트(implanted port)의 사용을 고려한다. 단, 교정되지 않은 심각한 응고장애, 조절되지 않는 패혈증, 혈액배양검사 양성인 경우에는 이식형 포트의 사용이 금지된다. 또한 이식형 포트를 삽입할 흉부에 화상, 외상, 암종이 있는 경우에는 대퇴 정맥 또는 승모근 접근법을 사용하여 이식형 포트를 삽입한다. 이식형 포트의 장점은 치료 도중 합병증 발생 빈도가 낮고 대상자는 최소한의 간호 및 관리만 수행해도 되며 신체상을 향상시킬 수 있다(INS, 2021). 상지에 이식형 포트를 삽입하는 것은 흉부 포트 삽입이 불가능할 경우 대안으로 사용될 수 있다. 이식형 포트를 상지에 위치시키는 경우와 흉부에 위치시키는 경우 중심정맥관 관련 심부정맥혈전증의 발생 위험을 고려한다. 암환자 대상 메타분석에서 상지와 흉부 이식형 포트 환자에서 포트 관련 합병증 발생빈도는 통계적으로 다르지 않았다(Li et al., 2019). 다른 연구에서 상지에 이식형 포트를 삽입한 경우에 흉부에 삽입한 경우와 비교하여 유방암 환자에서 증상을 가진 방사선상으로 확인된 상지 심부정맥혈전증이 유의하게 증가하는 것으로 나타났다(Tippit et al., 2018).

만성 신장질환을 가진 대상자에서 임상적으로 단기간 사용이 필요한 경우 또는 장기간 사용(최대 사용시간 제한이 없는 경우) 커프가 있는 터널형 중심정맥관을 내경정맥에 삽입하는 것이 추천된다. 내경정맥 삽입이 불가능한 경우 외경정맥, 완두정맥, 대퇴정맥을 사용한다(INS, 2021).

표 1. 중심정맥관 종류와 사용 시 고려할 점

중심정맥관 유형	유형 서술	사용시 고려할 점
1) Peripherally inserted central catheter (PICC)		
	• 상지 또는 목의 정맥을 통해 삽입된 카테터로 카테터 팁은 상대정맥 또는 하대정맥과 우심방의 결합부위에 위치함	• 사용 전 그리고 기능장애 발생 시 중심정맥관 팁의해부학적 위치 확인 필요 • 말초정맥관 삽입이 어려운 대상자에서 장기간의 항생제 요법, 화학요법, 약물주입요법이 필요한 경우
2) Centeral venous catheter (CVC)		
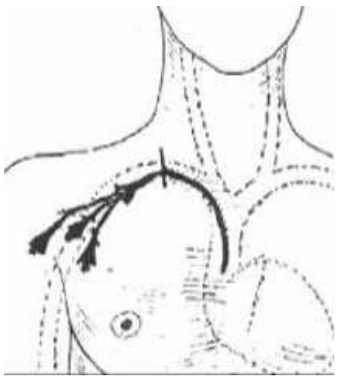	• 터널형: 피부의 카테터 삽입 부위와 정맥이 천자되는 부위 사이에 피하 터널을 형성하는 영구적 또는 일시적 도관 • 터널형 카테터 팁은 항상 중심정맥에 위치함. • 비터널형: 7일-14일 정도의 비교적 급성 또는 단기간 동안 삽입되어 사용됨. • 전체 길이는 15-25 cm 정도이며 내경정맥, 쇄골하정맥, 또는 대퇴정맥을 직접 천자하여 관을 삽입하는 방법을 사용함 (Chopra et al., 2015)	• 커프가 있거나 없을 수 있음. 커프는 실리콘 테두리로 피하조직에 연결되어 카테터가 이동하는 것을 방지함. 또한, 커프는 감염으로부터 보호하는 역할도 함. • 사용 전 그리고 기능장애 발생 시 중심정맥관 팁의 해부학적 위치 확인 필요 • 예: 영구적 투석 도관은 터널형 카테터
3) Implanted vascular access device (IVAD)(implanted port)		
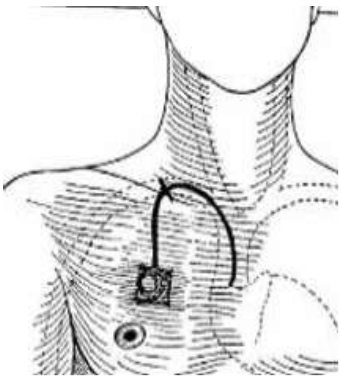	• 수액주입을 위한 용도의 판막을 가진 피하저장소(reservoir)를 가진 영구적 카테터. • 피하저장소는 흉부에서 중심정맥과 연결되어 있음.	• 삽입 및 제거 시 수술적 처치가 필요 • 사용 전 그리고 기능장애 발생 시 중심정맥관 팁의 해부학적 위치 확인 필요하며 기능장애 시 평가를 위해 필요. • 간헐적으로 장기적인 수액 주입이 필요한 경우(예: 항암 또는 화학요법). • 간헐적 사용 시 낮은 중심정맥관 관련 혈액감염 발생률을 보이지만 지속적인 포트 주입 시에는 다른 장기간 사용하는 중심정맥관과 유사한 감염 발생률을 보임 (INS, 2016).

출처: Images from Registered Nurses' Association of Ontario (RNAO)(2008a). *Assessment and Device Selection for Vascular Access*. RNAO, Toronto.
Contents from Registered Nurses' Association of Ontario (RNAO) (2021). *Vascular Access* (second edition). RNAO, Toronto. pp.135-137.

13-14.

말초삽입형 중심정맥관(PICC)은 암환자와 중환자에서 정맥혈전증과 감염위험에 주의하면서 사용해야 하는데, 일 체계적 문헌고찰(Chopra et al., 2013)에서 PICC 관련 심부정맥혈전증은 중환자에서 13.91% (95% CI 7.68~20.14) 발생하였고, 암환자에서는 6.67% (95% CI 4.69~8.64) 발생하였다. 또한 PICC가 중심정맥관보다 심부정맥혈전증 발생위험도가 OR 2.55 (95% CI 1.54~4.23, p〈.001)이었다. 따라서 PICC 삽입을 결정할 때에는 혈전의 위험성과 PICC 삽입에 따른 이득을 따져보아야 한다. 만성 신장질환을 가진 대상자에서 혈액투석 시작 전이나 후에 PICC를 삽입하는 것은 동정맥루 시술로 이행하는 것을 방해할 수 있다(INS 2021).

15-16.

PICC 사용과 연관된 정맥혈전증, 폐쇄, 감염의 위험을 감소시키기 위해 가능하다면 작은 내경과 단일내강을 가진 카테터 사용을 권장한다(INS, 2021). 다양한 기술을 통해 개발된 항혈전성 재질 PICC의 개별적인 효과성, 효율성, 안전성에 대한 연구는 일관된 결과를 보이지 않았으며(Ullman et al., 2019), 최근의 52개 병원에서의 전향적 코호트 연구 결과는 혈전증 발생 빈도에서 유의한 차이를 보이지 않는 것으로 나타났다(Ulman et al., 2021).

17.

PICC사용 시 정맥색전혈전증(venous thromboembolism, VTE)의 발생을 통제하기 위해서 PICC 직경은 정맥 직경의 45%를 초과해서는 안 된다. 일 연구에서 136명의 PICC 삽입 환자를 분석한 결과 PICC 직경이 정맥직경의 45% 이하였을 때 VTE 발생 위험을 예측할 수 있는 민감도와 특이도가 가장 높았다(AUC: .761, 95% CI: 0.681-0.830). 45%를 초과하는 경우에는 VTE 발생에 대한 위험이 13배 증가하는 것으로 나타났다(RR: 13, 95% CI: 1.44-122.78, p=.022)(Sharp et al., 2015).

2-2. 부속기구 관리

18.

중심정맥관 관련 혈류감염을 일으키는 미생물이 정맥 카테터와 특히 카테터 허브(hub) 〈그림 1〉에 연결된 수액세트나 부속기구들에 집락된다(Sengul et al., 2020). 정맥주입 부속기구 사용은 과도한 조작이나 예기치 못한 분리, 연결 오류, 혹은 오염과 그에 따른 감염의 위험을 증가시킬 수 있으며, 약물 전달에 문제를 발생시키거나 비용을 증가시킬 수 있으므로 가능하면 사용을 제한한다(INS, 2021).

19.

환자의 움직임이 용이하도록 길이를 연장하거나 또는 수액을 여과하는 등 보다 안전하게 수액을 주입하거나 수액 주입 체계의 기능을 향상시키기 위해 불가피하게 부속기구를 사용해야 하는 상황에서는, 루어락(luer-lock, 〈그림 2〉)이나 통합형 부속기구(예: 단일 또는 다중 extension sets, 다중 세트, 캐뉼라 마개, needless connectors, 내장형 필터, 3-way) 등을 사용할 수 있다(RCN, 2016; INS, 2021). 루어락은 각 부속기구와 수액세트를 연결할 때 연결 부위에 있는 홈에 맞춰 돌려서 고정하는 것으로 예기치 못한 분리를 예방하여 공기색전의 위험성을 감소시키기 위해 사용한다. 모든 수액 주입 부속기구들(예: 수액세트, 주사기, 3-way, needleless connectors, extension sets 등)은 쉽게 빠지지 않게 루어락 형태로 만들어야 한다(INS, 2021).

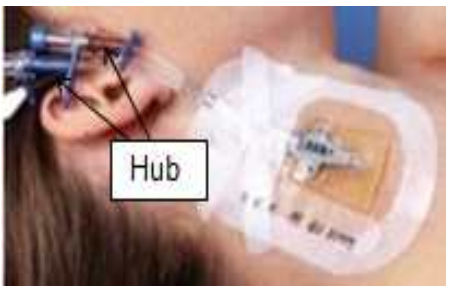

그림 1. 중심정맥관 허브(hub)

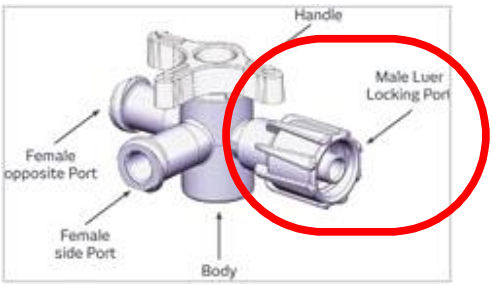

그림 2. 루어락(luer-lock)

출처: Hadaway, L. (2018). Stopcocks for infusion therapy: evidence and experience. *Journal of Infusion Nursing. 41*(1), 24-34.

20-21.

무침 캡(needleless connector)은 정맥관 관련 혈류감염 위험을 감소시키고 바늘을 사용하지 않도록 고안되어진 기구로〈그림 3〉, 3-way 보다 무침 캡이 정맥관 관련 혈류감염 발생위험이 더 낮았다(Rosenthal, 2020). 따라서 3-way 주입구의 오염을 줄이기 위해 주입구를 고형마개로 덮는 대신 무침 캡을 사용하도록 권고한다(INS, 2021).

그림 3. 무침 캡(needleless connectors)

출처: https://www.bd.com/en-us/offerings/capabilities/infusion/iv-disposables/needleless-connectors/maxzero-needlelessconnector

22.

중심정맥관 내로 미생물이 유입되지 않도록 약물 등을 주입하기 전에 무침 캡(needleless connector)의 주입구와 측면을 소독한다(Slater et al, 2020; INS, 2021). INS(2021)에서는 70% 이소프로필 알코올 솜이나 알코올 함유 클로르헥시딘 글루코네이트 솜으로 기계적 마찰을 강하게 하는 것이 의료기구 소독에 적당하다고 하였다.

중심정맥관에 사용한 무침 캡(needleless connector)을 70% 이소프로필 알코올 솜과 알코올 함유 클로르헥시딘 글루코네이트 솜, 70% 이소프로필 알코올 마개를 이용하여 소독한 결과를 비교하였을 때, 중심정맥관 관련 혈류감염률은 이소프로필 알코올을 사용한 두 그룹에서 낮았으며, 알코올 함유 클로르헥시딘 글루코네이트를 사용한 그룹에서는 제로로 나타났다(Flynn et al., 2019; Rickard et al., 2021). 70% 이소프로필 알코올과 70% 알코올 함유 2% 클로르헥시딘 글루코네이트로 기계적 마찰을 통해 5, 10, 15초 동안 무침 캡을 소독하여 비교한 연구에서는 소독제와 소독시간에 따른 소독 효과는 유의한 차이가 없었다(Slater et al, 2020). 또한 조절된 연구 환경에서 15초 동안 무침 캡을 소독한 후 건조시간은 70% 이소프로필 알코올이 5초, 알코올 함유 클로르헥시딘 20초가 필요했으나, 각 의료기관의 습도와 환경, 소독시간에 따라 건조시간이 달라질 수 있다고 하였다(Slater et al., 2018).

23.

무침 캡(needleless connector)을 일차 수액세트 교환 주기보다 더 자주 교환할 때 추가되는 이점이 없고 정맥관 관련 혈류감염의 위험이 증가하였다(Sandora et al, 2014). 지속적 주입을 하는 경우 무침 캡은 일차수액세트(primary set, 〈그림 4〉)를 교환할 때 함께 교환하며, 무침 캡이 어떤 이유로든 분리되거나 혈액 또는 잔해가 내강에 남아있거나 오염된 경우에는 즉시 교환한다(INS, 2021).

24.

무침 캡(needleless connector)을 사용하여 중심정맥관으로 정질용액 주입할 때는 주입속도가 15-16% 정도, 적혈구 주입에서는 주입속도가 24-25% 감소하였으며, 정맥관 크기가 굵을수록 주입속도가 더 느려지는 것으로 나타났다(Lehn et al., 2015). 무침 캡은 사용이 편리하며 감염과 공기색전을 예방하고 혈액 손실이 적은 장점이 있지만, 정질용액이나 적혈구를 빠르게 주입해야 할 필요가 있는 경우에는 무침 캡을 제거한 후 주입해야 한다(Lehn, et al., 2015).

25.

지질이나 정맥영양용액은 세균이나 미립자, 공기를 여과하는 막을 지닌 필터를 사용하여 주입해야 한다(INS, 2021; RCN, 2016). 포도당과 아미노산 제형은 0.22 ㎛ 필터를 사용하고, 지질이 함

유된 총정맥영양용액은 1.2 ㎛ 필터 사용하도록 권장된다(Ayers et al, 2014). 정맥영양용액 주입용 필터는 정맥영양용액의 오염과 오염으로 인한 내독소(endotoxin) 분비의 위험이 있으므로 최대 24시간까지 사용할 수 있지만, 지질만 단독 주입할 때는 감염의 위험성이 증가하여 필터를 최대 12시간까지만 사용해야 한다(Ayers et al, 2014; Boullata et al., 2020).

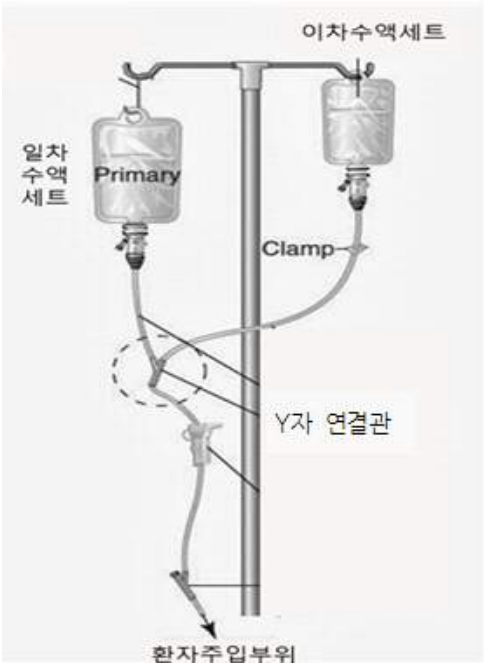

그림 4. 일차수액세트 및 이차수액세트

출처: 병원간호사회(2017). 정맥주입요법 간호실무지침. 서울: 병원간호사회

Ⅲ. 중심정맥관 삽입 전 간호

3-1. 중심정맥관 삽입 적응증

26.

모든 정맥주입기구는 치료, 주입약물, 임상적 상황에 따라 위험과 이점을 고려하여 삽입여부와 정맥관 종류를 결정한다(INS, 2021).

중심정맥관 삽입 적응증은 대상자가 임상적으로 불안정하고 다수의 수액주입이 요구될 때, 말초정맥으로 주입 시 합병증이 예상되는 약물을 장기간 또는 지속적 주입 시(예: 정맥영양, 발포제, 고농도 전해질, 승압제 등), 침습적인 혈역학적 모니터링 시, 장기간의 간헐적 주입 시, 초음파 유도를 해도 말초정맥관 삽입이 어렵거나 실패한 과거력이 있는 경우이다(INS 2021; Marshall et al., 2014).

3-2. 중심정맥관 삽입부위 선정과 정맥 시각화

27-29.

중심정맥관 삽입에 가장 적합한 부위나 정맥은 대상자의 개별적 임상 상황에 기반하여 위험과 이득을 고려하여 결정한다. 중심정맥관 삽입 시 주로 사용하는 정맥은 경정맥, 쇄골하정맥, 대퇴정맥이다〈그림 5〉. 경정맥은 삽입 시 물리적 합병증이 적으나 보유기간이 길어질수록 혈전증과 감염 위험이 증가하고, 대퇴정맥은 감염 위험이 높지만 응급 상황 또는 단기간 사용할 때 초음파를 사용하여 쉽게 접근 가능한 이점이 있다. SHEA(2022)의 실무 권고사항에서는 중환자실에서 중심정맥관을 삽입할 때는 감염 합병증을 줄이기 위해 쇄골하 정맥을 권고하였다(Buetti et al., 2022). 쇄골하정맥은 감염의 위험이 낮지만 삽입 시 물리적 합병증이 증가될 수 있으며 쇄골하 부위에 장기간 중심정맥관을 가지고 있는 경우 심부정맥혈전증 또는 협착 위험이 증가한다. 특히 투석환자는 향후에 필요할 수 있는 동정맥루의 발달을 저해할 수 있으므로 피해야 한다(INS, 2021).

경정맥으로 삽입했을 때는 구인두 분비물과 접하기 쉽고, 정맥관 삽입부위를 안정적으로 고정하기 어려운 점이 감염위험성을 높일 수 있으나, 물리적 합병증(기흉, 혈흉, 혈종, 공기색전증 등)은 경정맥으로 삽입하는 것이 쇄골하 정맥으로 삽입하는 것보다 발생률이 낮았다. 대퇴정맥은 심부정맥혈전증(deep vein thrombosis)과 정맥관 관련 감염의 위험성이 쇄골하정맥, 경정맥보다 높아 성인에서는 가능한 사용하지 않는다. 모든 사항을 고려하여 환자에게 적합한 혈관을 선택하는 것이 필요하다(Loveday et al., 2014).

정맥혈전증, 협착과 감염의 예방을 위한 중심정맥관 삽입부위에 대한 체계적 문헌고찰 (Ge et al., 2012)에서 암환자에서 많이 삽입되는 장기간 사용하는 터널형 중심정맥관의 경우에는 쇄골하정맥과 경정맥은 비슷한 정맥관 관련 합병증 발생률을 보고하였다. 체계적 문헌고찰에서 일 무작위대조연구결과 정맥관 균집락은 대퇴정맥 14.18%, 쇄골하정맥 2.21% (n=270, RR: 6.43, 95% CI:1.95-21.21),

혈전성 합병증 위험은 대퇴정맥 21.55%, 쇄골하정맥 1.87% (n=223, RR: 11.53, 95% CI: 2.80-47.52)로 쇄골하 정맥이 대퇴정맥보다 정맥관 균집락과 혈전성 합병증위험성이 낮아 비터널형 중심정맥관 삽입부위는 대퇴정맥보다 쇄골하정맥을 더 선호한다고 보고하였다(Ge et al., 2012). 최신 SHEA (2022) 지침에서는 감염 합병증을 줄이기 위해 중환자실에서는 쇄골하 정맥 사용을 권고하였다(Buetti et al.; SHEA, 2022). 정맥관 삽입부위에 따라 혈전성 정맥염의 가능성이나 피부 상주균의 밀도에 차이가 있으며, 이는 정맥관 관련 감염이나 정맥염과 같은 합병증 발생에 영향을 준다.

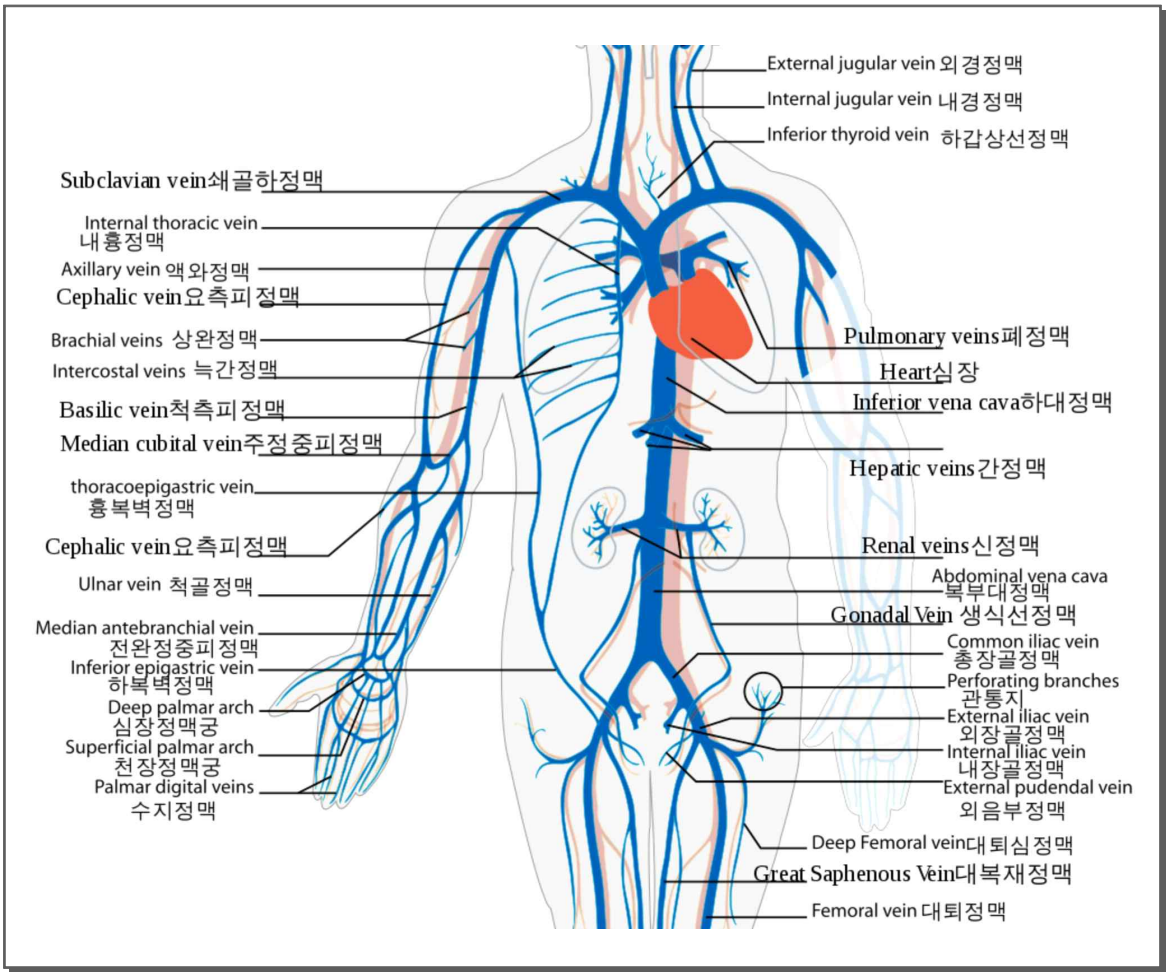

그림 5. 전신 정맥

출처: https://commons.wikimedia.org

경정맥으로 삽입했을 때는 구인두 분비물과 접하기 쉽고, 정맥관 삽입부위를 안정적으로 고정하기 어려운 점이 감염위험성을 높일 수 있으나, 물리적 합병증(기흉, 혈흉, 혈종, 공기색전증 등)은 경정맥으로 삽입하는 것이 쇄골하 정맥으로 삽입하는 것보다 발생률이 낮았다. 대퇴정맥은 심부정맥혈전증(deep vein thrombosis)과 정맥관관련 감염의 위험성이 쇄골하정맥, 경정맥보다 높아 성인에서는 가능한 사용하지 않는다. 모든 사항을 고려하여 환자에게 적합한 혈관을 선택하는 것이 필요하다(Loveday et al., 2014).

30.

PICC 삽입과 관련된 가장 흔하고 심각한 합병증은 혈전증, 감염, 동맥천자, 신경손상으로 삽입부위 이점과 위험을 잘 이해하고 삽입부위를 선정하는 것이 중요하다(INS, 2021).

Dawson (2011)의 연구에서 팔의 상박부를 〈그림 6〉과 같이 3부위로 레드존, 그린존, 옐로우존으로 나누고 있다. 그린존 중에서 위쪽으로 반에 해당하는 부위를 가장 이상적인 부위로 추천하고 있는데 그 이유는 해당 부위에 위치한 혈관 직경이 넓은 편이고 신경과 동맥으로부터 멀리 위치하고 있어 삽입 시 안전하고, 해당 부위의 피부가 건조하고 출구 부위를 안정적으로 유지가 가능하기 때문이다. 옐로우존은 피부에 습기가 차기가 쉽고 어깨와 가까워 환자 움직임으로 인한 불편감이 있어 주의가 필요하고, 레드존은 팔이 구부려지면서 움직임이 잦은 곳으로 안정적으로 카테터 유지가 어려워 정맥천자나 카테터 출구로 피해야 하는 부위이다.

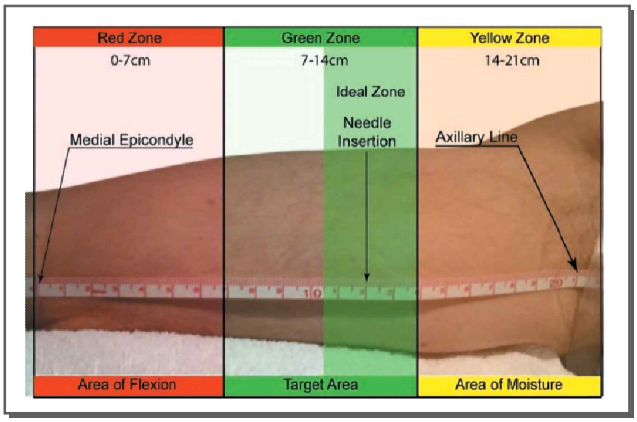

그림 6. PICC 팔 삽입부위

출처: Dawson (2011). PICC Zone Insertion Method™ (ZIM™): A systematic approach to determine the ideal insertion site for PICCs in the upper arm. *Journal of the Association for Vascular Access, 16*(3), 156-165.

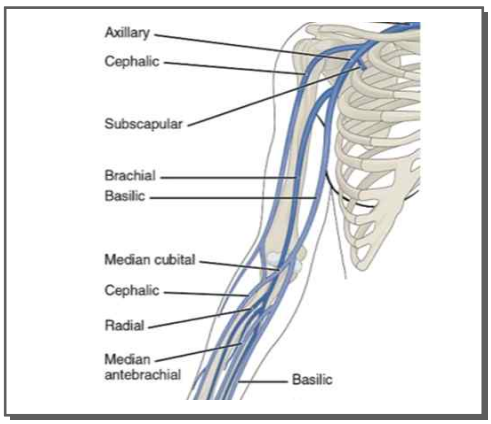

그림 7. PICC 삽입 정맥

출처: https://commons.wikimedia.org

혈관은 척측피(basilic) 정맥이 가장 곧은 편이고 직경이 굵고 표면에 위치하여 가장 추천하였고, 상완(brachial)정맥은 직경은 크지만 깊게 위치하고 신경과 동맥이 인접하여 주의가 필요하며, 요측피(cephailic) 정맥은 피부 표면에 위치하지만 얇고 곧지 않은 구불구불한 구조로 마지막으로 선택하는 정맥이다(Dawson, 2011).

일개 무작위 실험연구에 따르면 PICC의 합병증 발생률은 오른쪽으로 삽입했을 때 23%, 왼쪽으로 삽입한 경우 34% (p= .046)였고, 오른쪽에 삽입한 경우 합병증의 위험이 40%까지 감소하여서 OR 0.58 CI: 0.31-1.09), 가능하면 오른쪽 팔로 삽입하는 것〈그림 7〉을 추천하였다(Paquet et al., 2017).

31-32.

초음파는 정맥을 시각화하여 중환자에게 중심정맥관을 안전하고 정확하게 삽입하는 것을 보조해 주는 주요장비로 임상현장에서 많이 사용하고 있다. 초음파는 경정맥, 대퇴부, 액와 및 팔의 정맥을 평가하는데 사용할 수 있으며, 목표로 하는 혈관의 식별, 해부학적 변형이나 삽입부위의 혈전을 감지할 수 있다. 최근의 체계적 문헌고찰에서 초음파 유도 삽입은 물리적 합병증을 감소시킬 수 있으며 카테터 관련 감염 발생에 영향을 줄 수 있는 카테터 천자 횟수도 감소시켜 높은 성공률을 보인다고 보고하였다(Gibson & Bodenham, 2013; Schmidt et al., 2019).

Schummer 등(2006)의 연구에서도 도플러를 이용한 경우 첫 시도에서 정맥관 삽입 성공률은 91% (172/189), 초음파를 이용한 첫 시도에서 삽입 성공률은 96.9%(144/149)(p=0.045)로 초음파를 이용하여 정맥관을 삽입하는 것이 안전, 효과 및 효율이 모두 높은 것으로 보고하였다.

초음파를 이용하면 우발적인 동맥이나 정맥천자 또는 출혈, 기흉, 기도손상, 신경손상 등의 합병증이 감소되고, 초음파로 접근할 정맥의 크기, 깊이, 혈류량 등을 확인하여 안전하게 정맥관을 삽입할 수 있다(Lamperti et al., 2012). 초음파를 이용하면 정맥관 확보에 소요되는 시간을 절약하고 대상자 만족도도 향상시켜 비용 효과적이다. 중심정맥관 삽입에 초음파의 이점에 대해서는 많이 보고되고 있으나, 주사바늘과 초음파 탐침(probe)의 적절한 사용을 위해서는 교육과 훈련이 필요하다(Moore, 2014).

3-3. 중심정맥관 삽입부위 피부소독

33-37.

피부소독제의 적용은 다양한 병원관련 감염 예방을 위해 매우 중요한 역할을 하고 있다. 정맥관 삽입부위 주변 피부에 집락되는 미생물은 정맥관 관련 혈류감염의 주요 요인으로 정맥관 삽입부위의 미생물의 밀도가 높으면 감염위험이 증가하므로, 삽입부위의 피부 소독과 소독제는 정맥관 관련 감염을 예방하는데 중요하다(Boyce, 2019).

클로르헥시딘과 포비돈 아이오다인의 피부소독제의 효과를 비교한 체계적 문헌고찰에서는 클로르헥시딘사용이 정맥관 관련 혈류감염과 카테터의 균 집락율을 줄일 수 있다고 보고하였다(RR 0.68, 95% CI 0.56 to 0.84; 5개 연구, 1533 카테터). 그러나 연구설계의 질이 낮은 문헌이 많아 실제 임상에서는 효과가 다를 수 있고 소독제 특성(알코올, 수성)에 따라 영향을 받을 수 있으므로 대상자에게 적용할 때 주의가 필요하다. 중심정맥관 관리를 위한 다양한 피부 소독제의 효과와 안전성을 평가하기 위해서는 패혈증, 카테터 관련 혈류감염 및 사망률과 같은 중요한 임상 결과를 측정하고 보고하는 추가적인 무작위대조실험연구가 필요하다고 하였다(Lai et al., 2016).

중환자실에 입실한 환자를 대상으로 피부소독제의 효과를 비교한 실험연구에서는 포비돈 아이오다인보다 2% 클로르헥시딘 알코올 사용하는 경우 정맥관 관련 혈류감염의 위험이 감소하였으나, 1% 미만 농도의 클로르헥시딘 알코올 사용의 이점은 불확실하였다(Pages et al., 2016).

최근 체계적 문헌고찰에서는 정맥관 관련 혈류감염의 위험은 0.5% 클로르헥시딘 알코올(RR 0.40, 95% CI 0.16-0.98) 또는 10% 포비돈 아이오다인(RR 0.31, 95% CI 0.15-0.63)보다 1% 클로르헥시딘 알코올에서 유의하게 낮았다. 1% 클로르헥시딘 알코올과 2% 클로르헥시딘 수성(RR 0.35, 95% CI 0.12-1.04) 또는 기타 소독제는 정맥관 관련 혈류감염의 위험에는 유의한 차이는 없었다. 이 연구에서는 혈류감염 감소 효능의 순서는 1% 클로르헥시딘 알코올, 0.5% 클로르헥시딘-알코올, 2% 클로르헥시딘 수용액 및 10% 포비돈 아이오다인 순이였다. 1% 클로르헥시딘-알코올을 포함하는 소독제는 0.5% 클로르헥시딘-알코올 또는 10% 포비돈 아이오다인와 비교하여 정맥관 관련 혈류감염위험 감소에 큰 관련이 있다고 보고했다(Masuyama, Yasuda, Sanui, & Lefor, 2021).

알코올이 함유된 0.5% 초과 클로르헥시딘 글루코네이트는 10% 포비돈-아이오다인이나 70% 이소프로필 알코올에 비해 정맥관 관련 혈류감염률을 유의하게 감소시키며 잔류효과 지속시간이 타 소독제에 비해 길어 장시간의 살균효과가 있다(RNAO, 2008b). 정맥관 삽입 전 또는 드레싱 교환 시 삽입부위를 소독제로 소독하며 공기건조 하도록 한다. 소독제에 따른 건조시간은 〈표 2〉와 같다.

표 2. 소독제에 따른 건조시간

소독제	건조시간
2% 클로르헥시딘 글루코네이트와 알코올의 혼합액	30초
클로르헥시딘 글루코네이트	2분
포비돈 아이오다인	2분
70% 이소프로필 알코올	빨리 건조됨. 처음에만 살균작용이 있고, 살균작용이 지속되지는 않음, 피부건조의 가능성

출처: Registered Nurses' Association of Ontario (2005). *Care and Maintenance to Reduce Vascular Access Complications*. Toronto, Canada: Registered Nurses' Association of Ontario.

38.

무균술은 임상에서 침습적인 시술을 하는 동안 감염으로부터 환자를 보호하기 위한 필수적인 행위이고, 감염원의 존재를 최소화함으로써 이루어진다. 무균적비접촉기법(aseptic non touch technique, ANTT)은 감염을 예방하는 무균술 중 하나로 주요 부분(key part)와 주요부위(key site)를 보호하고 무균적으로 관리하는 것을 강조한다.

중심정맥관에서 주요부분(key part)은 정맥주입기구의 무균적 주입구부위, 주요부위(key-site)는 중심정맥관 삽입부위가 해당된다. 주요부분과 주요부위의 무균적인 부위는 접촉하지 않고 연결 또는 보호하도록 해야 하고, 정맥주입기구의 주요 부분과 주요부위를 직접 만져야 할 때는 멸균장갑을 착용해야 한다. 중심정맥관 삽입부위 피부소독 시 비멸균 부위를 손으로 만지게 되었다면 멸균장갑으로 교체해야 한다(Rowley et al., 2010).

일개 병원에서 ANTT를 표준화하기 위해 교육을 실시하고 조사한 결과에서 평균 준수율은 94%였고, 각 항목별로 교육 이후에 이행도가 향상되었음을 확인하였다(손위생 63% [p<.001]; 장갑 착

용 14% [p<.037]; 주요부분보호[key part protection] 54% [p<.001]; 비접촉술=45% [p<.001]; 주요부분[key part] 소독 82% [p<.001]; 무균영역관리 80% [p<.001]). 기관에서 무균적 비접촉기법에 대해 교육, 지속적인 역량평가, 감시를 통한 실무표준의 모니터링을 포함하여 표준화된 정맥주입실무를 관리가 필요하다(Clare & Rowley, 2018).

무균적비접촉기법(ANTT)은 감염예방의 중요한 측면으로서 혈관 및 기타주입 접근기구의 삽입과 관리, 그리고 약물 및 용액의 투여를 포함한 모든 주입관련 절차에 적용할 수 있다. 무균적비접촉기법 위험평가의 정의를 사용하여 조직의 정책 또는 의료진의 위험평가결과에 따라서 표준 무균적비접촉기법(standard-ANTT) 또는 외과적 무균적비접촉기법(surgical-ANTT)을 선택할 수 있다(Rowley et al., 2010).

Ⅳ. 중심정맥관 삽입 중 간호

4-1. 중심정맥관 삽입 시 주의사항

39.

중심정맥관 삽입 시 시술자가 멸균가운과 모자, 마스크를 착용하고 환자에게 대방포를 사용하는 것은 최대멸균방어주의(Maximal sterile barrier precaution)라 하고, 선행연구에서 중심정맥관 관련 혈류감염이 감소되었으며, 집락화(colonization)도 지연되었다(Posa et al., 2006).

40.

메타분석 연구에서 종양내과 환자들에게 중심정맥관 삽입 전에 예방적으로 항생제(예: 글리코펩타이드)를 투여하였으나 감염예방에 대한 일관적인 효과를 나타내지 않았다(van de Wetering & van Woensel, 2011). 터널형 중심정맥관을 가진 암환자에서 예방적 항생제(vancomycin/teicoplanin) 잠금 투여는 그람양성균 감염 감소에 도움이 되었다는(OR 0.43, 95% CI 0.21-0.87) 체계적 문헌고찰 보고가 있으나, 시술 전 예방적인 전신항균제 투여는 효과가 없었고 항생제 내성균 발생의 위험이 있어 권장하지 않는다(van de Wetering et al., 2005).

41.

철저한 무균술에도 불구하고 중심정맥관 관련 혈류감염이 증가하고 장기간 정맥관을 유지해야 할 때에는 감염의 위험을 최소화하기 위해 항균제를 내포한 중심정맥관 사용을 고려할 수 있다. 체계적 문헌고찰에서 항균제(rifampicin/minocycline)를 내포한 중심정맥관이 항균제를 내포하지 않은

중심정맥관과 비교했을 때 중심정맥관 관련 혈류감염 발생률이 낮았다(OR 0.23, 95% CI 0.14-0.40). 항균제를 내포한 중심정맥관 삽입으로 인한 특별한 부작용발생보고가 없어 안전하였고 중심정맥관의 균집락과 중심정맥관 관련 혈류감염 감소에 효과적이었다(Lorente, 2016).

정맥관 혈류감염의 위험은 항균제 내포중심정맥관사용으로 감소될 수 있으므로 다음과 같은 환자에서는 사용을 권고하였다. 정맥관 관련 혈류감염을 줄이기 위한 방법을 적용함에도 불구하고, 의료기관 내에서 감염률보다 높은 환자 또는 부서(정맥관 관련 혈류감염률이 낮은 부서에서 항균제 내포 중심정맥관 사용으로 인한 추가적인 효과는 없었다), 반복적인 정맥관 관련 혈류감염 발생력이 있으면서 중심정맥관을 유지해야 하는 환자, 정맥관 혈류감염으로 인한 심각한 후유증 발병의 위험이 높은 환자(예, 인공판막 또는 대동맥 이식과 같은 혈관이식 기구를 가진 환자)(SHEA 2022).

42.

중심정맥관 삽입 후 단기간 내에 피브린, 혈장단백질, 혈소판과 적혈구와 같은 세포 구성성분들이 중심정맥관 표면에는 피막을 형성한다. 미생물은 이러한 피막과 작용하여 중심정맥관의 균 집락을 유발하여 혈전형성을 초래하고, 감염발생에 영향을 줄 수 있으므로 저농도의 헤파린 관류, 그리고 혈전용해제가 함유된 중심정맥관의 사용이 혈전형성을 예방하고 감염발생도 감소시킬 수 있을 것으로 예상되었다. 그러나 기존의 연구에 의하면 혈전용해제 사용이 혈전감소에는 기여하였으나, 중심정맥관 관련 혈류감염의 감소와는 관련이 없는 것으로 나타났다(CDC, 2011b; IDSA, 2009).

44.

중심정맥관 팁(tip)의 이상적 위치는 상대정맥(superior vena cava)이다. 그러나 많은 시술자들은 혈류 속도와 혈액 희석을 증가시킬 수 있게 우심방으로 조금 더 진입하는 것을 선호한다. 이 위치에서는 혈액의 흐름이 많아서 중심정맥관 팁(tip)에 피브린, 혈전 등이 쌓이지 않아, 중심정맥관 관련 합병증을 예방하는데 도움이 된다(Cohn et al., 2001).

4-2. 중심정맥관 팁(tip) 위치 확인

45-46.

중심정맥관 삽입 중 팁(tip) 위치를 확인하는 방법(즉, “실시간”)을 사용하면 정확도가 향상되고 주입 요법이 더 빠르게 시작되며 비용이 절감된다. 중심정맥관 삽입 후 중심정맥관 말단부의 위치를 확인하여 위치이상이 발생할 경우 중심정맥관을 다시 삽입해야 하므로, 중심정맥관을 삽입하는 과정에서 초음파를 이용하여, 삽입 전, 후 삽입부위와 중심정맥관 말단부의 위치를 확인하거나 심전도를 이용하는 등 많은 연구들이 진행되고 있다(안홍준 등, 2013).

중심정맥관 삽입 후 자격을 가진 의료진(의사, 전문간호사, 방사선사)이 팁(tip) 위치를 확인하는 과정이 필요하다. 중심정맥관 삽입을 하는 동안 팁(tip) 위치를 확인하는 것이 가장 안전하고 정확한 방법으로 초음파, 형광투시법, 심전도의 방법이 추천된다.

초음파를 사용한 팁(tip) 위치 확인방법의 임상 적용 가능성은 모든 연령대에서 흉부 방사선 촬영을 대신 하는 신뢰할 수 있고 안전한 방법으로 효능은 입증되었으나, 연구의 표본수가 적고 시술자의 지식, 기술 및 경험에 따라 유용성이 달라지므로 추가연구가 필요하다(INS, 2021). 심전도를 사용해서 팁(tip) 위치를 확인하는 방법은 중심정맥관 팁(tip) 위치에 따라 심전도 상의 P파의 변화로 확인할 수 있다. 팁(tip)이 우심방의 접합부에 진입하게 되면 P파의 상승이 일어나고, 더 깊게 진입하게 되면 P파가 역전되는 것〈그림 8〉을 통해 정확한 위치를 확인하게 된다(Johnston et al., 2014). 형광투시법은 방사선에 노출되므로 중심정맥관 삽입이 어렵거나 실패한 경우를 제외하고 시행하지 않는다. 실시간으로 초음파, 형광투시법, 심전도 등으로 적절한 팁(tip) 위치를 확인한 경우 시술 후 방사선 사진 촬영이 필요하지 않다(INS, 2021).

중심정맥관 삽입 중 팁(tip) 위치를 확인하지 못했다면 삽입 후 방사선촬영에 의한 팁(tip) 위치 확인도 많이 사용되고 있는 방법이다. 중심정맥관 삽입 후 수액치료를 시작하기 전 또는 위치이상이 의심되는 경우 방사선촬영으로 팁(tip) 위치를 확인하는 과정이 필요하다. 심전도 또는 방사선촬영은 정맥과 동맥의 위치를 분별하지는 못하므로, 동맥삽입이 의심된다면 동맥삽입을 확인할 수 있는 다른 방법(초음파, 동맥혈가스분석)을 사용하여야 한다(INS, 2016).

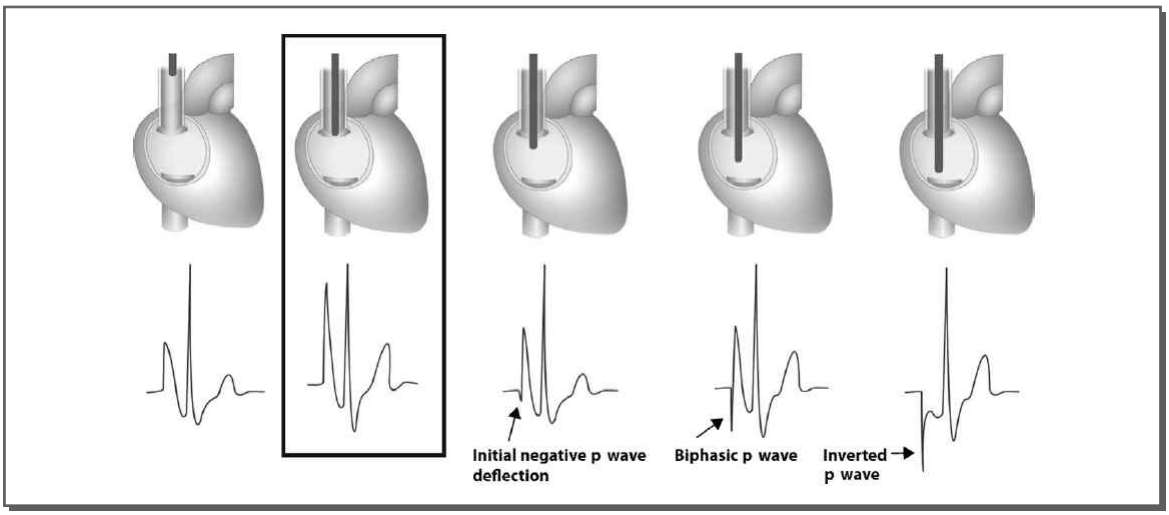

그림 8. PICC 팁(tip) 위치에 따른 ECG상 P wave 변화

4-3. 중심정맥관 고정

47.

부적절한 정맥관 고정은 의도치 않은 중심정맥관 이동이나 중심정맥관의 조기 제거를 초래할 수 있으며, 때에 따라서는 피부상주균이 중심정맥관 삽입부위로 이주하여 중심정맥관 관련 혈류감염을 유발할 수 있다. 따라서 의도치 않은 중심정맥관의 이탈을 예방하기 위해 드레싱 외에 통합고정기구(integrated securement device, ISD), 피하앵커고정기구(subcutaneous anchor securement system, SASS), 조직접착제(tissue adhesive, TA) 또는 접착고정기구(adhesive securement device, ASD) 등의 고정기구를 사용하여 중심정맥관을 고정한다(INS, 2021).

1) 통합고정기구(integrated securement device, ISD)는 드레싱과 고정 기능을 결합한 장치로 투명하고 반투과성이 있는 창과 내장된 고정 기술이 있는 고정기구를 포함한다〈그림 9〉.

186명을 대상으로 중심정맥관을 고정할 때 봉합을 사용한 군과 통합고정기구를 사용한 군을 비교하는 연구에서 두 군은 이탈과 2mm이상의 위치 이동에 유의한 차이가 없었다. 중심혈관을 적절하게 고정하기 위해 봉합할 필요성을 없애면 의료진의 주사침 자상 가능성을 줄일 수 있으며 잠재적으로 중심정맥관 삽입 부위 주변의 미생물 생막을 증식을 줄인다(Karpanen et al, 2019).

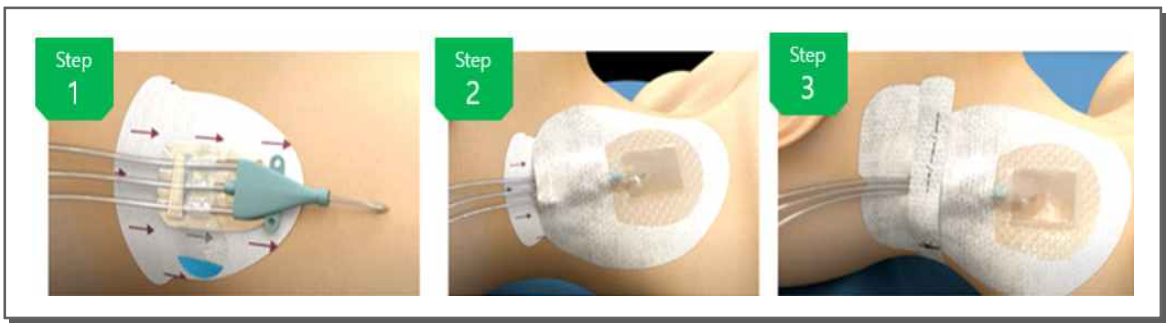

그림 9. 통합고정기구 사용 고정 모습

출처: 3M™ PICC/CVC Securement Device plus Tegaderm TM CHG Dressing
https://www.youtube.com/watch?v=DLHAIpOOSzM

2) 피하앵커고정기구(subcutaneous anchor securement system, SASS)는 봉합을 하지 않고 경피에 중심정맥관을 고정하는 방법 중의 하나이며〈그림 10〉, 터널형, 비터널형 모든 중심정맥관에 적용할 수 있고, 중심정맥관 이탈을 예방하는 SASS의 효과는 98.4%로 보고되었다(Pittiruti et al, 2019).

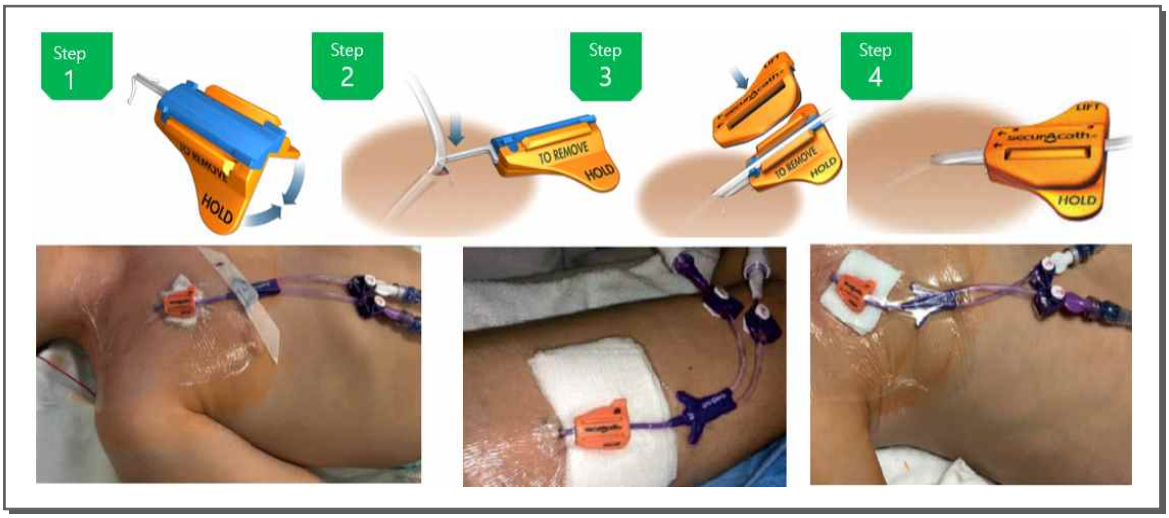

그림 10. 피하앵커고정기구 고정 모습

출처: 1) SecurAcath®, Interrad Medical, Inc.
2) Pittiruti, M., Scoppettuolo, G., Dolcetti, L., Celentano, L., Emoli, A., Marche, B., & Musaro, A. (2019). Clinical experience of a subcutaneously anchored sutureless system for securing central venous catheters. *British Journal of Nursing, 28(2)*, S4-S14.

3) 조직접착제(tissue adhesive, TA)는 삽입 부위에서 삽입 후 지혈 속도를 높이고, 보호장벽에 의한 상처 폐쇄, 박테리아, 효모, 진균감염을 예방하기 위해 사용되어 왔다. 1세대의 Butyl-cyanoacrylate (BCA)라는 조직 접착제는 그람 양성 박테리아에 대한 억제 효과는 있으나 그람 음성 박테리아나 칸디다 알비칸스에 대해서는 억제 효과가 없는 것으로 밝혀졌다(Prince et al, 2018). 그러나 2세대 제품2-octyl-cyanoacrylate (OCA)은 그람 양성 및 그람 음성 박테리아, 효모 및 진균에 대해 광범위한 스펙트럼 활성을 보였다(Prince et al, 2017). 중심정맥 접근장치의 출구 부위에 사용하는 접착제를 매주 교체하는 것에 대해서는 안전성과 비용 효율성이 향후 연구에서 평가될 필요가 있다(INS, 2021).

4) 접착고정기구(adhesive securement device, ASD)는 중심정맥관을 제자리에 고정하기 위한 장치로 피부에 부착되는 고정장치와 별도의 드레싱이 ASD 위에 배치되며〈그림 11, 그림 12〉, 드레싱과 ASD를 모두 제조사의 권고에 따라 교체한다(INS, 2021).

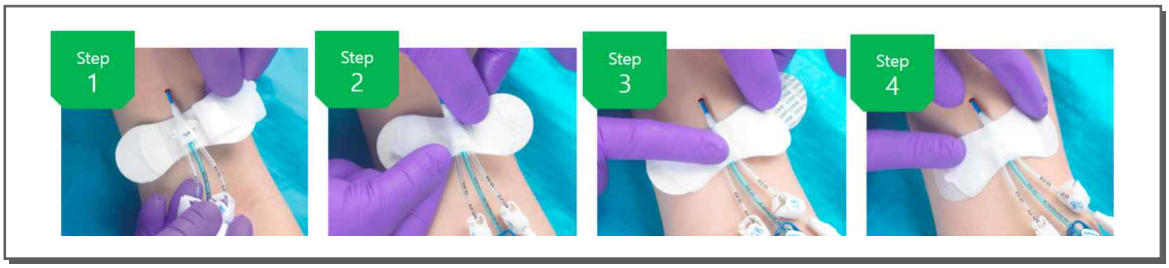

그림 11. 접착고정기구 사용 고정 모습

출처: Grip-Lok® 3300MWA Securement Device
https://www.healthproductsforyou.com/ProdImages/CommonFile/grip-lok-universal-picc-catheter-securement-device-user-manual.pdf

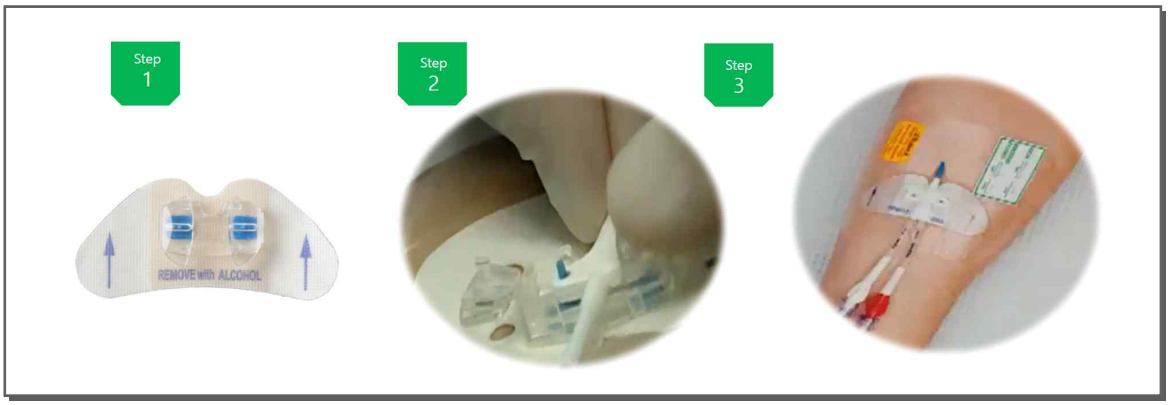

그림 12. 접착고정기구 사용 고정 모습

출처 : StatLock® PICC/CVC Stabilization Device
https://www.bd.com/en-us/products-and-solutions/solutions/capabilities/iv-care-and-maintenance

48.

봉합은 주사바늘 자상, 미생물 생막(biofilm)의 증식, 정맥관 관련 혈류감염 위험을 증가시킬 수 있어 중심정맥관 고정에 권장하지 않는다(ASA, 2020; INS, 2021). 211명의 비터널형 투석 정맥관을 가진 대상자에서 정맥관을 고정하는 방법에 따른 정맥관 관련 혈류감염 발생율(발생건수/1,000 정맥관 유지일)을 조사하였다(Fujimoto et el., 2021). 연구에서 봉합한 군에서는 5.25건, Grip-LoK을 사용한 군에서는 1.44건으로 봉합하지 않은 군이 정맥관 관련 혈류감염이 유의하게 낮았다. 중심정맥관 삽입부위 감염 발생률(발생건수/1,000 정맥관 유지일)은 봉합한 군에서 5.43건이었고 Grip-LoK 군은 0건이었다. 중심정맥관 삽입 후 혈류감염 발생까지의 평균 시간은 봉합한 군에서 5.0 일(IQR: 3.0-7.8)이었다. 총 11건의 감염이 발생하였으며, 이 중 8건은 3 일 후에 정맥관 관련 혈류감염(72.7%)이 발생했다. 중심정맥관 이탈 사건(발생건수/1,000 정맥관 유지일)은 봉합한 군에서 10.98명, Grip-LoK 군에서 0.96 명이었다(Fujimoto et el., 2021). 중심정맥관 삽입부위 소독 시 고정기구를 사용하면 허브 아래를 포함하여 전체를 소독할 수 있으나 봉합을 시행한 경우 허브 아래 피부를 접근하기가 어려워 소독이 어렵다(Fujimoto. et al, 2021).

4-4. 중심정맥관 삽입부위 드레싱

56.

중심정맥관 삽입부위에는 진균감염이나 항생제 내성 위험을 증가시킬 수 있으므로 국소도포용 항생제 연고나 크림을 사용하지 않는다(CDC, 2017; INS, 2021). 장기간 사용하는 커프 및 터널형 중심정맥관 삽입 부위에 드레싱이 필요한지에 대해서는 추가 연구가 필요하다(CDC, 2017).

57.

정맥관 삽입부위를 소독하는 경우 무균술을 이용하며, 최소한의 드레싱을 적용하는 것을 목표로 피부소독제와 대상자의 특성, 선호도, 비용, 삽입부위, 중심정맥관 유형, 고정위치, 중심정맥관 보유 예상기간 등을 고려한다(ASA, 2020; CDC, 2017; INS, 2021).

58.

간호사가 중심정맥관 관련 혈류 감염을 예방하기 위해 취할 수 있는 가장 중요한 조치는 적절한 손 위생을 수행하는 것이다. 체계적인 문헌고찰과 메타분석을 통하여 79개의 연구를 분석한 결과 중심정맥관 관련 혈류감염감소의 중요한 요소는 손위생이고 (p=.003), 중심정맥관 드레싱의 과정은 멸균적으로 진행 한다(Jarding & Makic, 2021).

61.

클로르헥시딘 함유 드레싱을 연구한 체계적인 문헌고찰 및 메타분석 연구(Puig-Asensio et al., 2020)에 따르면 18건의 무작위 대조 실험을 포함한 20건의 연구에서(15,590건의 중심정맥관 사례 포함) 클로르헥시딘 함유 드레싱은 사용된 유형과 무관하게 혈액종양환자를 포함한 성인에서 정맥관 관련 혈류감염을 유의하게 감소시켰다(pRR: 0.71, 95% CI: 0.58-0.87). 따라서 감염 고위험군인 혈액종양환자를 포함하여 7일 이상 사용하는 단기사용 중심정맥관에 권고된다. 또한 장기사용 중심정맥관의 경우에도 클로르헥시딘이 포함된 드레싱은 정맥관 관련 혈류감염 발생률을 감소시켰다(pRR: 0.37, 95% CI: 0.22-0.63). 그러나 접촉성 피부염 발생이 클로르헥시딘 함유 드레싱 사용(pRR: 5.16, 95% CI: 2.09-12.70)과 관련이 있었으며, 특히 신생아 및 소아에서는 심각한 반응이 발생하였으므로, 연약한 피부, 접촉성 피부염이나 압력성 괴사 등 피부병변이 있는 대상자에게 클로르헥시딘이 함유된 드레싱을 사용하는 경우 홍반이나 피부염의 증상이 있는지 확인하고 주의가 필요하다고 권고하였다.

63.

중심정맥관 드레싱 시 소독하고 도포하기 전에 소독 후 바로 건조될 수 있는 클로르헥시딘 용액을 사용하며 다한증 환자는 멸균거즈를 포함하여 드레싱을 한다. 더럽거나 습하거나 느슨한 경우 2일 또는 그 이전에 교체한다. 그렇지 않은 경우, 멸균 반투과성 투명 드레싱 및 클로르헥시딘 함유드레싱을 사용할 수 있고 드레싱은 5일에서 7일마다 교체해야 한다(Jarding & Makic, 2021).

이식형 포트에서 주사바늘 날개를 지지하기 위해 거즈를 사용하였더라도 삽입부위가 잘 보이면 멸균 투명드레싱으로 간주하여 5~7일마다 교환한다(ASA, 2020; AGIHO, 2020; CDC, 2017; INS, 2021; RCN, 2022).

V. 중심정맥관 삽입 후 간호

5-1. 중심정맥관 유지 간호

69-72.

중심정맥관 삽입 부위는 드레싱 상태와 중심정맥관 드레싱 변경 절차 중 감염징후를 각 근무조당 평가해야 한다. 중심정맥관으로 약물 투여나 혈액 검체를 얻기 위해 사용될 때마다 간호사는 드레싱 상태뿐만 아니라 중심정맥관 내강, 삽입 부위 및 수액 주입을 평가하는 습관을 가져야 한다. 삽입 부위는 압통, 통증, 발적, 부종 또는 분비물이 초기와 매일 관찰되어야 한다(Jarding & Makic, 2021).

73.

중심정맥관 또는 중심정맥관 부위를 물에 담그지 않아야 하지만 중심정맥관에 미생물이 유입될 가능성을 줄이기 위해 예방 조치를 취할 수 있으면(예: 샤워 중 중심정맥관과 연결 장치가 투과성 덮개로 보호되는 경우, 〈그림 13〉)에는 샤워가 가능하다(INS, 2021).

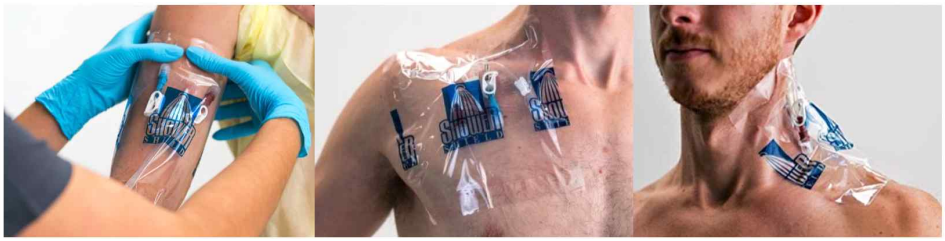

그림 13. 투과성 덮개로 보호된 중심정맥관 부위

출처: Shower Shield ® Cool Relief LLC, Catheter Cover Water Barrier
https://www.showershield.net/products/

5-2. 중심정맥관 개방성 유지: 관류와 잠금

75-76.

중심정맥관의 개방성을 유지하는 것은 매우 중요하며, 개방성을 유지하기 위해 간호실무지침은 정확한 방법으로 관류와 잠금을 시행하도록 권고한다(RNAO, 2008b). 관류(flushing)는 병용금기 약물이나 용액이 섞이는 것을 예방하고, 혈액이나 섬유소를 중심정맥관 내강에서 씻어내는 방법이다. 잠금(locking)은 중심정맥관을 사용하지 않을 때 중심정맥관 내강으로 혈액이 역류하여 관이 막히는 것을 방지해 준다(INS, 2016; RNAO, 2008b).

77-78.

의료인은 감염예방을 위한 안전지침을 준수하여 안전하지 않은 방법으로 약물을 취급함으로 인해 발생하는 교차오염과 감염 발생을 예방해야 한다(Dolan et al., 2009). 특히 대상자에게 투여할 약물이 오염되지 않도록 안전한 방법으로 주입하는 것은 매우 중요하다. Bertoglio 등(2013)이 이식형 포트를 가진 719명을 대상으로 관류용액의 종류에 따른 정맥관 관련 혈류감염 발생률을 조사한 결과 1회용 관류용액 주사기를 사용한 군은 449명 중 12명인 2.7%, 관류용액을 수기로 주사기에 재서 사용한 군은 269명 중 17명인 6.3%에서 정맥관 관련 혈류감염이 발생하였다(p= .015). 제품화된 1회용 관류용액 주사기를 사용할 경우 1회용 주사기에 관류용액을 채울 필요가 없기 때문에 오염 위험을 줄일 수 있다.

79.

관류용액은 일반적으로 생리식염수를 권장하나(INS, 2021), 관류용액과 병용금기 약물이 만날 경우 침전물이 생기거나 용액이 탁해지고, 기포가 발생한다. 50 ㎛보다 작은 침전물이 형성될 경우에는 육안으로 보이지 않기 때문에 간호사는 관류용액과 약물 간의 적합성〈표 3〉에 대해 알고 있어야 한다(Gorski et al., 2010).

81.

중심정맥관을 관류할 때에는 충분한 양의 관류용액을 사용한다. 중심정맥관을 관류하는 최소 용량은 중심정맥관과 부속기구를 합한 중심정맥관 내부 용적의 2배이다. Goossens (2015)는 섬유소나 약물 침전물, 중심정맥관 내부의 잔해 등을 충분히 제거하기 위해서는 중심정맥관은 10-20 ㎖로 관류하고, 중심정맥관을 통해 채혈을 하거나 약물을 주입한 후에는 적어도 20 ㎖로 관류하도록 권고했다.

표 3. 관류용액별 부적합한 약물 목록

생리식염수	5% 포도당
Aldesleukin	Baclofen
Amphotericin B cholesteryl sulfate	Bupivacaine
Amphotericin B	Cladribine
Amphotericin B lipid complex	Clonidine
Amphotericin B liposomal	Dantrolene
Dantrolene sodium	Daptomycin
Daunorubicin liposomal	Dihydroergotamine
Dihydroergotamine mesylate	Interferone alfa-2
Epotein alfa	Itraconazole
Filgrastim	Levothyroxine sodium
Immune globulin	Methadone HCl
Liposomal doxorubicin	Phenytoin
Methoxamine	Strptomycin
Mycophenolate mofetil HCl	Tenecteplase
Nitroprusside sodium	Treprostinil sodium
Norepinephrine bitartrate	
Oxaliplatin	
Propafenone	
Quinuprisi/dalfopristin	
Trimetrexate glucuronate	

출처: Infusion Nurses Society. (2008). *Flushing protocols*. Norwood, Mass: Author.

82.

중심정맥관을 관류할 때 10㎖ 이상 크기의 주사기나 정맥주입 시 압력이 낮은 주사기(예: 10 ㎖-diameter syringe barrel)를 사용한다. 중심정맥관을 관류할 때 40 psi (pounds per square inch) 이상의 높은 압력이 가해지면 중심정맥관이 파열되거나 중심정맥관 색전이 발생할 가능성이 있기 때문에, 대다수의 중심정맥관 제조사에서는 10 psi 미만의 압력이 형성되는 주사기를 사용할 것을 권장하고 있다(Gorski et al., 2010).

관류용액을 주입하는 방법에는 관류용액을 천천히 지속적으로 주입하는 방법과 관류용액을 1㎖씩 나누어 주입하는 방법(박동성 관류기법) 두 가지가 있다. 관류용액을 천천히 지속적으로 주입할 경우 정맥관 내강에 남아 있는 약물이나 혈액을 충분히 제거하기가 어렵다. 박동성 관류기법이란 관류용액을 1 ㎖ 주입하고 멈추었다 다시 1 ㎖을 주입하는 것을 반복하면서 관류용액을 주입하는 방법으로 pulsatile flushing technique, turbulent flush technique, push-pause 또는 stop-start technique 등 다양한 용어로 사용되고 있다. 잘 설계된 실험연구에서 1 ㎖씩 주입과 멈춤을 반복하면서 관류용액을 주입하는 박동성 관류기법은 중심정맥관 내에서 관류용액이 와류를 형성하여〈그림 14〉 남아 있는 약물을 제거하고, 섬유소 또는 침전물이 발생하거나 축적되는 것을 예방할 수 있었기 때문에 대부분의 전문가들은 중심정맥관을 관류할 때 박동성 관류기법을 사용하도록 권장하고 있다(Ferroni et al., 2014; Goossens, 2015).

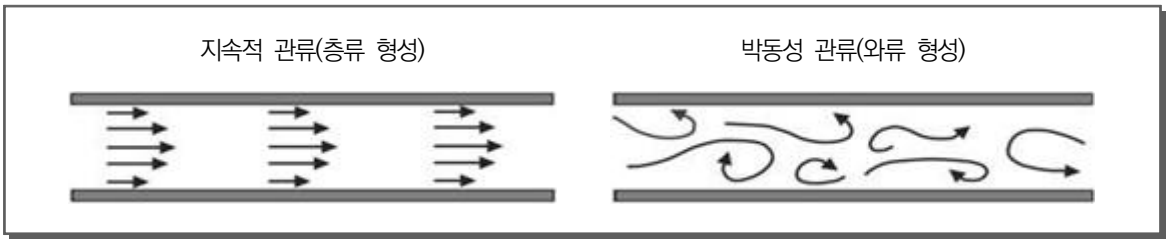

그림 14. 관류기법에 따른 수액 흐름의 모습

출처: 병원간호사회(2017). 정맥주입요법 간호실무지침. 서울: 병원간호사회

84-86.

중심정맥관 잠금용액은 헤파린 또는 생리식염수를 사용한다. 중심정맥관 잠금용액에 대한 체계적 문헌고찰에 따르면 헤파린과 생리식염수를 잠금용액으로 사용했을 때 효과와 비용 면에서 차이가 없는 것으로 나타났다(Conway et al., 2014; López-Briz et al., 2014). 따라서 각 기관에서는 환자 특성을 고려하여 잠금용액에 대한 표준지침을 수립해야 한다. 헤파린은 정맥관 내에서 혈액이 응고되는 것을 예방하는 것으로 알려져 있어, 대부분의 지침에서는 중심정맥관 잠금용액으로 최저 농도의 헤파린(10 IU/㎖)을 최소량으로 사용하도록 권장하고 있지만(INS 2011; RCN, 2010; RNAO, 2008b), 헤파린이 생리식염수보다 낫다는 근거는 명확하지 않다.

헤파린 잠금용액은 10 IU/㎖ 또는 100 IU/㎖을 사용하는데 헤파린 용량에 따른 중심정맥관 폐색 발생률에는 차이가 없는 것으로 나타났다(Rosenbluth et al., 2014). 헤파린을 잠금용액으로 사용할 경우 헤파린 유인성 혈소판 감소증(heparin induced thrombocytopenia, HIT)과 같은 부작용이 발생할 수 있기 때문에 정맥관의 개방성을 유지하기 위한 대안으로 생리식염수나 양압이 유지되는 캡(pressure cap)을 사용하기도 한다(Mitchell et al.,2009).

87.

잠금용액의 양은 중심정맥관 내부 전체를 채울 수 있을 만큼 충분한 양이어야 한다. 정맥관의 내부 용적은 비교적 적은 편인데 말초정맥관은 대략 0.03 ㎖, 4 Fr PICC는 0.7 ㎖, 터널형 중심정맥관은 1.5 ㎖, 이식형 포트는 1.3 ㎖ 정도이다. 중심정맥관 잠금의 목표는 중심정맥관 전체를 채우는 것으로 잠금용액이 누출될 가능성이 있기 때문에 중심정맥관과 부속기구의 내부 용적보다 15-20% 이상 많은 양으로 잠금을 시행한다(Goossens, 2015).

중심정맥관을 잠글 때 중심정맥관에 적당한 양압을 가하지 않거나 중심정맥관을 잠그기 전에 주사기를 분리시키면 혈액이 정맥관 내강으로 역류되어 혈액응괴가 생길 수 있다. 따라서 중심정맥관 잠금 용액을 주입할 때는 마지막 순간까지 용액을 주입하면서 양압 상태를 유지한 채 클램프를 잠가서 혈액이 역류되지 않도록 한다(배재익, 2011; Goosens, 2015; INS 2011; RCN, 2010; RNAO, 2008b).

88-90.

장기간 사용 중인 중심정맥관에 대한 최적의 잠금 용액에 대한 근거는 충분하지 않다. 항균 잠금 용액으로는 항생제를 사용하거나 소독효과를 가진 용액을 사용할 수 있다. 이러한 접근 방법은 중심정맥관 관련 혈류감염의 위험을 감소시키는 효과가 있으나, 항생제 내성 출현 가능성에 대한 우려 때문에 아래와 같은 환자의 경우에만 예방 전략으로 항균 잠금 용액을 사용한다. 항균 잠금 용액에 의한 전신 독성을 최소화하려면 체류 시간이 경과한 후에 용액을 관류하지 않고 흡인한다(SHEA, 2014).

1) 장기 혈액투석 카테터를 사용하는 환자
2) 제한된 정맥 접근 및 재발성 중심정맥관 관련 혈류감염의 병력이 있는 환자
3) 중심정맥관 관련 혈류감염으로 인한 심각한 후유증의 위험이 높은 환자(예: 인공 심장 판막 또는 대동맥 이식편과 같은 혈관 내 장치를 최근에 이식한 환자).

항생제 잠금 용액(antibiotic lock solutions) 방법은 중심정맥관에 치료 농도 이상의 항생제 용액으로 카테터의 내강을 채우고 카테터 허브에 다시 접근할 때까지 용액을 제자리에 채워 두는 방법이다. 이때 헤파린을 함께 사용할 수 있으나 헤파린이 황색 포도상구균 미생물 생막 형성을 자극할 수 있다. 감염 예방이 목표인 경우 특정 감염 미생물 또는 기관 내 자주 감염이 발생하는 미생물을 기반으로 항생제를 선택한다. 치료적 사용을 위해 진단 후 48-72시간 이내에 항생제 잠금 용액을 시작하지만 최적의 사용 기간은 아직 확립되지 않았다(Gominet et al., 2017; Goossens, 2015; Gudiol et al., 2018; Justo & Bookstaver, 2014).

소독제 잠금 용액(antiseptic locking solutions) 방법은 ethanol, taurolidine, citrate, 농축된 sodium chloride, ethylene diamine tetra acetic acid (EDTA)을 포함하되 이에 국한되지 않는 다양한 조합으로 사용되거나 단독으로 사용되는 용액이 포함된다(Goossens, 2015; Klek et al., 2015; Mermel & Alang, 2014; Noelting et al., 2018; Olthof et al., 2014; Quirt et al., 2021; Saunders et al., 2015; Spires et al., 2018; Tribler et al., 2017). 혼합 잠금 용액이 물리적으로 호환되고 화학적으로 안정되며 원하는 항균 효과를 생성하는지 확인하려면, 약사에게 자문을 의뢰하며(Justo & Bookstaver, 2014; Wei et al., 2017), 잠금 용액과 중심정맥관 재료의 안정성을 고려하여 평가한다(Gorski et al., 2021).

소독제 잠금 용액 중 에탄올 잠금 용액은 미생물 생막 내 세균 증식을 제거하는 데 효과적인 것으로 입증되었지만, 중심정맥관 통합성의 변경, 전신 증상 및 중심정맥관 폐색 가능성이 있는 혈장 침전과 같은 부정적 결과와도 관련이 있다. 중심정맥관 통합성에 대한 영향은 사용된 에탄올 잠금 용액의 농도 및 중심정맥관 내강 노출기간과 관련이 있다(Duesing et al., 2016; McGrath et al., 2018; Mermel & Alang, 2014; Noelting et al., 2018; Rahhal et al., 2018; Tan et al., 2014). 항균 효과가 있는 항응고제인 구연산 나트륨(sodium citrate)은 심정지를 유발할 수 있는 저칼슘혈증을 유발할 수 있으며 12% 이상의 농도에서 단백질 침전물을 형성할 수 있으므로 이를 모니터링 해야 한다(Lee & Ramaswamy, 2018; Golestaneh & Mokrzycki, 2018; Winnicki et

al., 2018).

항균 잠금 용액이 중심정맥관 내강 내부에 있어야 하는 기간은 결정적이지 않다. 1일 최대 12시간이 필요할 수 있으므로, 연속적 또는 빈번한 간헐적 주입을 받는 환자에게는 사용을 제한한다(Goossens, 2015; Justo & Bookstaver, 2014; Lee & Ramaswamy, 2018). 잠금 기간이 끝나면 중심정맥관 내강에서 모든 항균 잠금 용액을 흡인하고, 잠금 용액을 환자의 혈류에 관류하지 않는다. 항균 잠금 용액에 관한 고찰 연구에서 gentamicin 잠금 용액으로 인하여 gentamicin 내성 미생물 감염으로 인한 정맥관 관련 혈류 감염 비율이 증가된 것으로 보고되었다(Justo & Bookstaver, 2014; Lee & Ramaswamy, 2018).

5-3. 중심정맥관을 통한 채혈

97-99.

중심정맥관을 통해 자주 채혈할 경우 의인성 혈액손실 위험 및 감염 위험성이 있다. 따라서 중심정맥관 허브(hub)를 조작하는 횟수를 최소화하고 무균술을 지켜야 한다(RNAO, 2008b). 중심정맥관을 통해 채혈을 하기 전, 약물농축이나 검체 희석을 피할 수 있을 만큼 충분한 양의 혈액을 흡인해서 버리는데, 일반적으로 정맥관 용적의 1.5-2배가 권장된다. 일반적으로 사용하는 중심정맥관의 내부 용적은 〈표 4〉와 같다. 그리고 다중내강을 가진 중심정맥관일 때에는 가장 굵은 관에서 채혈한다〈그림 15〉.

표 4. 중심정맥관 종류에 따른 내부 용적

정맥관 종류		크기	내부 용적
PICC*	단일관	5Fr	0.8㎖
	이중관	7Fr	작은 관 : 0.6㎖ 굵은 관 : 0.8㎖
히크만 정맥관**	삼중관	10Fr	빨간색 : 1.4㎖ 흰 색 : 0.8㎖ 파란색 : 0.8㎖

출처: 1) Cook medical. (2012). Double lumen peripherally inserted central venous catheter set, instruction for use. Retrieved August 15, 2012, from http://www.Cookmedical.com/ir/resources.do?id=5341
2) Bard Access Systems. (2012). Hickman catheters. Retrieved August 15, 2012, from http://www.bardaccess.com/assets/pdfs/borchures/bro-hick-leon.pdf

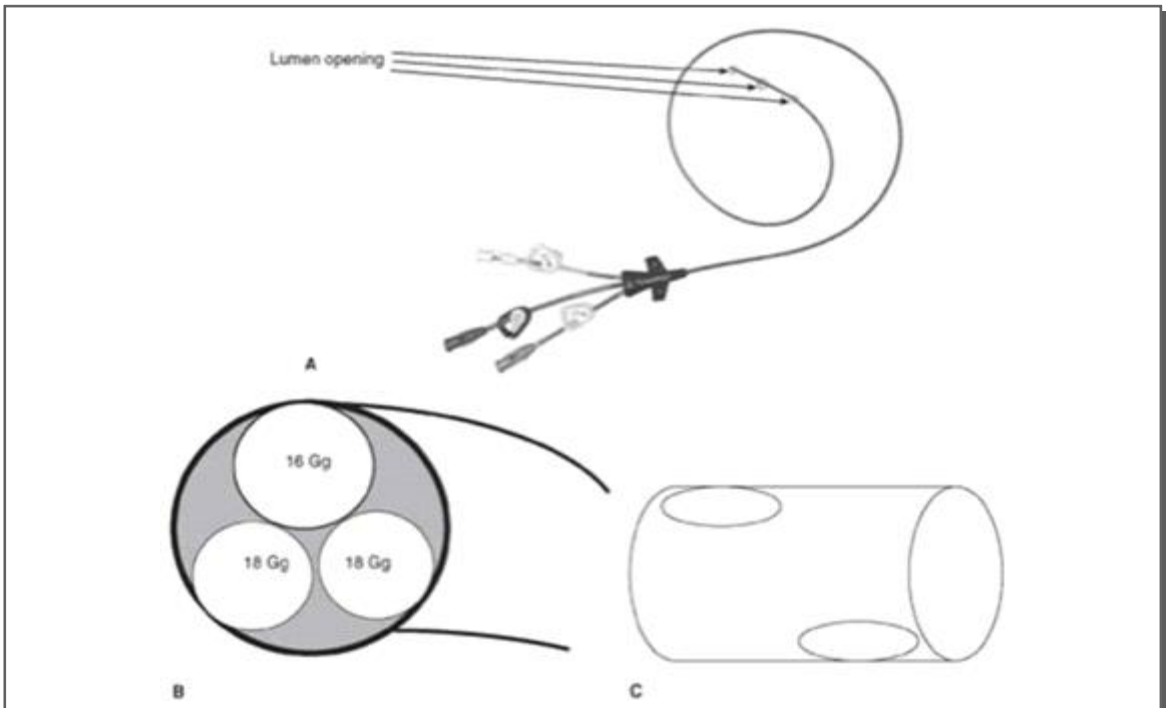

A. 삼중관 중심정맥관 B. 횡단면 C. 측면

그림 15. 출구가 층이 있는 중심정맥관(staggered lumen)

출처: https://nursekey.com/central-venous-access/

102-103.

중심정맥관에서 채혈방법은 다음과 같이 2가지가 있다. 푸시-풀 방법(push-pull, 혼합)은 낭비되는 혈액의 양을 줄이고 hub 조작을 줄이면서 성인 및 소아 환자에서 임상적으로 유용한 검사결과값을 생성한다. 이 방법은 4-6 ㎖의 혈액을 주사기로 빼내고 주사기를 분리하지 않고 중심정맥관 내강으로 다시 관류를 하는 방법이다. 이러한 흡인/복귀 또는 푸시-풀 주기는 총 4 cycle 동안 반복된다(Byrne, 2016; Chen et al., 2011; Hess & Decker, 2017; McBride et al., 2018). 폐기 방법(discard method)은 폐기 용량은 2-25 ㎖의 혈액을 폐기하는 방법으로 폐기량은 중심정맥관의 내부 용적, 폐기 용량을 정하기 전의 생리식염수 세척 여부 및 필요한 특정 검사에 따라 비교적 편차가 크다. 일반적으로 응고 검사 시 정확한 결과를 얻기 위해 폐기 용량이 가장 많게 된다. 그러나, 빈혈이 초래될 수 있어 주의가 필요하다(Dalton et al., 2015; Jeon et al., 2020; Villalta-Garcia et al., 2017). 푸시-풀 방법과 폐기 방법을 비교 평가하여 선정한다(Gorski et al., 2021).

104.

채혈 후 관류하는 용액의 양에 대해서 정해진 표준은 없으며 5㎖에서 30㎖에 이르기까지 다양하다. 중심정맥관을 통해 채혈한 후에는 혈전이 형성 되어 정맥관이 막히지 않도록 충분한 양의 생리

식염수 10-20 ㎖로 관류하며, 관류 용량은 각 기관의 지침에 따르도록 권고한다(Gorski et al., 2010; INS, 2016a; RNAO, 2008b).

5-4. 중심정맥관 제거

107-108.

INS (2021) 지침에서는 의료팀이 매일 표준화된 도구를 사용하여 중심정맥관 제거를 결정하도록 권고하였고, 적절한 정맥관 유지기간이 알려진 바 없으므로 단지 유지기간에 따라 제거하지 않는다 하였다. 또한 AGIHO (2021), ASA (2020), CDC (2011a) 지침에서도 불필요한 중심정맥관 삽입을 피하고, 필요 없는 중심정맥관은 제거하도록 권고하였다. Loveday등(2014)은 중심정맥관을 일상적으로 교환하지 않고, 대신 적어도 매 근무마다 모니터링하고 염증이나 침윤, 폐쇄가 있는지 카테터를 사정하도록 하였다. 철저한 무균술이 적용되지 않은 상황에서 삽입된 중심정맥관은 48시간 이내 제거하도록 권고하였다(CDC, 2011a; INS, 2021).

109-112.

의심되거나 혈액 배양 결과로 확인된 정맥관 관련 혈류감염과 배양된 특정 미생물, 환자의 현재 상태, 사용 가능한 혈관 부위, 항균 치료의 효과, 의사 지시에 따라 중심정맥관을 제거하거나 유지할지 결정한다(INS, 2021). CDC (2011a)에서 발열만으로 중심정맥관이나 PICC를 제거하지 않고, 다른 부위의 감염을 확인하거나 발열의 비감염성 원인이 의심된다면 카테터 제거가 적절한지 임상적 판단을 하도록 하였으며, AGIHO (2021)에서는 감염의 다른 원인이 있는지 임상 검사와 영상 검사를 통해 확인하는 것이 필요하며, 정맥관 관련 감염이라도 가능한 경우에만 중심정맥관을 제거할 수 있으며, 다만 중심정맥관 터널과 포켓 감염인 경우에는 중심정맥관 제거가 필요하다고 하였다.

113-114.

중심정맥관 부위 감염이나 혈류 감염이 없을 때만 중심정맥관을 동일한 삽입 부위에 교환할 수 있으므로 비터널형 중심정맥관은 감염이 없을 때만 가이드와이어를 이용해 교환할 수 있다(ASA, 2020; Loveday et al., 2014).

116.

중심정맥관 제거 중 공기색전 발생률은 낮지만, 공기색전이 발생한 경우 이로 인한 사망률은 23-50%로 높게 나타나 중심정맥관의 삽입과 관리, 제거 시의 공기색전 예방을 위한 지침을 수립하고 이를 지키는 것이 중요하다(병원간호사회, 2017).

McCarthy 등(2016)에 따르면 공기색전은 공기와 혈관계 사이에 어떤 연결이 있을 때만 생기며, 중심정맥관이나 그 부위의 트랙(중심정맥관 제거 후 생긴)이 그러한 연결의 예라고 하였다. 또한 대기압보다 낮은 중심정맥압이 형성되는 상대정맥에 중심정맥관의 끝이 위치할 때 공기색전증이 발생할 가능성이 더 높다고 하였다. Feil (2015)도 중심정맥관 제거 시 공기색전의 위험을 예방하기 위해 PICC를 제외한 중심정맥관 제거 시 대상자의 중심정맥압을 높여주는 자세를 취해 주어야 한다고 하였다. 즉, 카테터의 삽입부위가 대상자의 심장높이보다 낮은 곳에 있어야 하므로, 중심정맥관의 제거 중 대상자의 자세를 가능하면 트렌델렌버그 자세를 취해주고, 불가능한 경우 앙와위를 취해야 한다고 하였다(RCN, 2016). 중심정맥관을 제거한 후 생긴 트랙을 통해 공기가 유입될 수 있으므로 제거 부위에 폐쇄드레싱이 중요하며, 제거 후 가능한 침상에 누워 안정하는 것이 필요하다. INS (2021)는 카테터 제거 후 수동 압박으로 지혈이 될 때까지 삽입 부위를 멸균 건조 거즈 패드를 대고 손으로 누르고, 피부와 정맥 트랙을 막고 역행성 공기색전증 위험을 감소시키기 위해 24시간 동안 삽입 부위의 공기 폐쇄 드레싱을 유지하라고 하였다.

Cook (2013)은 중심정맥관을 제거하는 중이나 후에 발생하는 공기색전증이 가장 흔하게 보고되는 공기색전 관련 사건이라고 하였으며, 문헌에서 주로 보고되는 두 가지 원인 중 하나는 중심정맥관 제거 중 트렌델렌버그 자세나 앙아위 체위를 취하지 못한 경우이고, 또 다른 하나는 제거 후 제거 부위에 폐쇄드레싱을 하지 못한 경우라고 하였다. 미국 펜실베니아의 급성기 치료기관에서 2004년-2011년 사이에 발생한 공기색전 74건의 원인을 분석한 결과 중심정맥관으로 인해 발생한 것이 24건으로 전체 중 32.4%에 해당하였고, 이 중에서 삽입 중 발생한 것이 9건, 제거 중 발생한 것이 9건이었으며, 제거 중 발생한 9건 중 6건은 상체를 올린 상태에서, 3건은 명확하지 않은 이유로 발생하였다(Feil, 2015).

117.

계획적 혹은 비계획적 중심정맥관 제거 후에 제거된 카테터가 손상 없이 완전한지 평가하고, 카테터 조각이 남아 있는 것이 의심되면 의사에게 즉시 알린다(INS, 2021; RCN, 2016). INS (2021)는 수액 주입 요법 중 과도한 힘이나 비계획적 제거 시 힘 또는 내부 구조에 유착으로 인해 카테터가 끊기거나 잠재적 색전증이 발생할 수 있으므로 저항이 느껴지면 절대 억지로 중심정맥관을 제거하지 않아야 한다고 하였다.

118.

커프나 포트 본체가 노출되었을 때 의사에게 즉시 알리고 중심정맥관 제거를 포함한 적절한 중재(예; 절개 부위 재봉합)를 준비한다(Burris & Weis, 2014). 피하 농양과 치유 지연을 방지하기 위해 피하 커프를 완전히 제거해야 하며, 커프 위치를 확인하고 외과적 제거를 쉽게 하기 위해 형광투시법과 초음파 유도가 필요할 수 있다(Kim et al., 2014).

119.

침윤이나 일혈로 인해 중심정맥관을 제거하기 전에 진단적 영상 검사와 적당한 치료에 관해 의료팀과 상의하며, 중심정맥관으로 수액주입 중 일혈이 된 경우 심장압전(cardiac tamponade)이 의심되면 제거하기 전에 영상 검사를 하여 수액 흡인이 필요할 수도 있다(INS, 2021).

Ⅵ. 합병증 관리

6-1. 감염

120.

의료기관은 중심정맥관 삽입, 간호, 유지에 관여하는 모든 의료종사자에게 교육을 제공한다(AGIHO, 2020; SHEA, 2014). 또한 환자, 돌봄제공자, 법정대리인에게 정맥주입 요법과 치료와 관련하여 발생가능한 합병증과 대안에 대한 정보를 제공한다(RCN, 2022).

122.

정맥관 관련 혈류감염의 발생 요인은 다음과 같은 4가지로 구분할 수 있다(INS, 2021).

- 카테터 삽입 중 또는 카테터 유지기간 동안 미생물이 카테터 관로를 통해 이주
- 일상적인 투여 및 조작 중 카테터 허브나 내강을 통한 오염
- 혈류 내 내인성 미생물
- 오염된 주입액

정맥관 관련 혈류감염에 대한 용어 정의를 살펴보면(INS 2021), 말초정맥카테터와 중심정맥카테터로부터 발생하는 혈류감염을 모두 지칭하는 정맥관 관련 혈류감염(catheter-associated bloodstream infection, CABSI)이 있다. 카테터가 감염원임을 보다 정확하게 확인하는 진단 기준으로 사용되는 정맥관 연관 혈류감염(catheter-related bloodstream infection, CR-BSI)은 혈액배양과 팁 배양에서 동일한 균이 분리되고, 팁에서 분리된 균의 양이 15 colony-forming units (CFUs) 이상인 경우 또는 감별 양성 시간(differential time to positivity, DTP)을 이용하여 말초정맥 및 카테터 내강 혈액 배양에서 동일한 미생물이 분리되고, 카테터에서 채취한 검체에서 성장이 2시간 더 빨리(즉, 배양 2시간 미만) 감지되는 경우이다. 중심정맥관 관련 혈류감염(central line-associated bloodstream infection, CLABSI)은 감염감시 용어로 흔히 사용되며 균혈증이 발생하기 전 48시간 이내에 중심정맥관이 있었고 다른 부위의 감염과 관련이 없는 환자의 일차 균혈증을 의미한다.

중환자실과 병동이나 다른 곳의 중심정맥관 관련 혈류감염 감시를 수행하고, 1,000카테터 삽입일당 중심정맥관 관련 혈류감염 건수를 병동별로 측정한 후 정기적으로 부서, 의사, 간호관리자, 병원행정가에게 보고하며, 발생률을 시기별로 그리고 국가적 감시체계 발생률과 비교한다. 중환자실 이외의 장소에 대한 중심정맥관 관련 혈류감염 감시는 추가적인 자원이 필요하므로 전자의무기록을 이용한 전자감시체계를 고려할 수 있다(AGIHO, 2020; SHEA, 2014, 2022).

123.

2개월 미만의 영아를 제외하고 중심정맥관을 삽입하고 있는 모든 중환자실 환자들에게 매일 클로르헥시딘 제제를 이용한 목욕을 제공하며, 장기요양기관의 환자들에게도 권장하나, 중환자실을 제외한 다른 환자들에 대한 클로르헥시딘 목욕에 대하여 추후 결정이 필요하다(SHEA, 2014, 2022). 산후 2개월 미만의 영아에서의 클로르헥시딘 사용에 대한 안정성과 효과는 불명확한데, 아주 어리거나 조산인 신생아에서 클로르헥시딘으로 인한 생명을 위협할 수 있는 피부 손상이 보고되어 있으나, 이는 생후 7일 미만인 1,000 g 미만의 신생아에게 발생한 것으로 조금 더 큰 영아에서는 드물게 발생한다(Chandonnet et al., 2019; Neri et al., 2017).

124.

연결부위를 덮기 위한 소독제 캡(보호기)를 허브, 커넥터, 포트(hub, connector, port)에 사용하도록 권고한다(RCN, 2022; SHEA, 2014, 2022). 70% 알코올 와잎스(wipes), 알코올 클로르헥시딘 글루코네이트 와잎스, 또는 알코올 함유 캡을 사용한 연결과 오염 제거의 효과를 비교한 메타분석 연구에서, 10건의 연구는 70% 알코올 와잎스와 70% 알코올 함유 캡을 비교하였으며 2건의 연구(n=1,216)는 알코올 클로르헥시딘 글루코네이트 와잎스를 비교하였는데, 알코올 함유 캡이 70% 알코올 와잎스보다 중심정맥관 관련 혈류감염 발생이 낮았다(RR: 0.43, 95% CI: 0.28-0.65) (Flynn et al., 2019). 소독제 캡을 사용하는 경우 카테터에 접근하기 전에 카테터 허브, needleless connector 및 포트의 기계적 마찰 소독의 필요성에 대하여는 아직 권고사항이 없다(SHEA, 2022).

최근 무작위대조군 연구에서 중심정맥관에 사용한 needleless connectors를 70% 이소프로필 알코올 솜과 알코올 함유 클로르헥시딘 글루코네이트 솜, 70% 이소프로필 알코올 마개를 이용하여 소독한 결과를 비교한 결과, 중심정맥관 관련 혈류감염률은 이소프로필 알코올을 사용한 두 그룹에서 낮았으며, 알코올 함유 클로르헥시딘 글루코네이트를 사용한 그룹에서는 제로로 나타났다(Flynn et al., 2019; Rickard et al., 2021). 이들 연구에서 부속기구 소독 시 기계적 마찰 소독을 하는 시간은 각 제조사 권고에 따랐다.

125.

중심정맥관 삽입과 관련된 몇 가지 방법들을 묶어서 “예방 번들(prevention bundle)”로 적용하는데, 성인과 소아에서 효과적이고, 유지 가능하며, 비용-효과적인 것인 것으로 확인되었다(INS,

2021; RCN, 2022; SHEA, 2022). 중심정맥관 관련 혈류감염 발생을 줄이기 위한 지속적인 감시 및 피드백을 포함하여 간호사와 의사를 위한 교육 프로그램 및 번들을 구현해야 한다(AGIHO, 2020). 삽입 후에는 "유지 번들(maintenance bundle, postinsertion care bundle)"을 이용하여 중심정맥관 관리의 적절성을 확보할 수 있는데(INS, 2021; O'Neil et al., 2016; SHEA, 2022), 유지 번들의 필수 항목에 대하여는 좀 더 고찰이 필요하다(SHEA, 2022). 성인, 소아, 신생아 중환자실에서의 CLABSI 예방을 위한 중심정맥관 번들(삽입과 유지 번들 모두)의 효과를 검증한 79개의 연구에 대한 메타분석 연구에서 중앙값 CLABSI 발생률은 성인중환자실에서 1,000 카테터 일당 5.7건(Range 1.2-46.3, IQR 3.1-9.5)이었고, 소아중환자실에서 1,000 카테터 일당 5.9건(Range 2.6-31.1, IQR 4.8-9.4), 신생아중환자실의 경우 1,000 카테터 일당 8.4건(Range 2.6-24.1, IQR 3.7-16.0)이었는데, 중심정맥관 번들을 시행한 후 모든 유형의 중환자실에서 CLABSI 발생률은 1,000 카테터 일당 0-19.5건(중앙값 2.6, IQR 1.2-4.4) 범위였고, 메타분석에서 감염 발생률은 1,000 카테터 일당 중앙값 6.4건 (IQR 3.8-10.9)에서 1,000 카테터 일당 2.5건(1.4-4.8)으로 유의하게 감소하였다(IRR 0.44, 95% CI 0.39-0.50, $p<0.0001$, $I^2=89\%$)(Ista et al., 2016).

126.

정맥관 출구 부위의 화농성 분비물에 대하여 피부 면봉법(swab)으로 검체를 채취하여도 집락 형성과 병원성 미생물을 확실하게 구별하지 못하므로 중심정맥관 관련 혈류감염이 의심되는 환자에서 유효성은 제한적이다(AGIHO, 2020). 연구에서 삽입형 포트 위에 있는 피부〈그림 16〉와 삽입 부위 및 터널형 카테터 허브에서 채취한 피부 면봉 배양은 CRBSI 예측에 대해 민감도와 특이도가 낮았다(각각 23-45% 및 60-63%)(Guembe et al., 2013).

* 포트 위를 덮은 피부에 응혈(clot)에 의한 작은 구멍과 홍반이 보이며, 제거하는 동안 고름 같은 분비물이 보였음.

* 포켓(pocket): 삽입형 중심정맥관의 포트가 들어가는 피하 주머니를 말함. 포트가 들어갈 정도로 충분히 깊어야 하며, 포켓은 장액이나 혈액이 고이지 않도록 비어 있거나 죽은 공간이 없어야 하고, 포켓이 너무 넓으면 포트가 이동하거나 움직일 수 있으므로 적절한 크기로 만들어야 함.

그림 16. 삽입형 포트의 포켓에 감염이 발생한 사진

출처: 1) Seo, T.S., Song, M.G., & Cha, I.H. (2016). Complications of an implantable venous access port: prevention and treatment. *Journal of Korean Society of Radiology, 75*(5), 333-345.
2) Harish, K. & Madhu, Y.C. (2011). Chemoport anchoring- the in situn technique. *Surgical Techniques Development, 1,* e9.

127.

중심정맥관 관련 혈류감염이 의심되거나 관련되어 중심정맥관을 제거한 경우에는 혈액, 카테터 팁, 삽입부위, 수액(감염원으로 의심되는 경우)에 대하여 배양검사를 의뢰한다(INS, 2016; RCN 2022). CABSI가 의심되는 경우가 아니면 정규적으로 팁을 배양할 필요는 없다(INS, 2021).

128-137.

혈액배양검사에서 위음성 및 위양성의 결과를 예방하여 CABSI로 잘못 진단하는 것을 줄이기 위하여 적절한 주의사항을 준수해야 한다(INS, 2021). 혈액배양 오염을 줄이기 위한 전담팀 운영과 관련한 국내 연구(Bae et al, 2019)에서 인턴의사를 전담 채혈팀으로 교체한 후 24개월 동안 후향적 전후 비교를 실시하였다. 인턴의사가 채혈한 78,673건(23,563명의 환자 대상)과 채혈팀 운영 후의 83,534건의 검사결과에서 혈액량은 인턴 기간 평균 2.1 ㎖에서 채혈팀 기간 동안 평균 5.6 ㎖로 증가하였고($p<.001$), 채혈팀의 도입으로 혈액배양검사 오염률 감소(0.27% 대 0.45%, $p<.001$), 진양성 비율(true positive rate)의 증가(5.87% 대 5.01%, $p<.05$)가 나타나, 전담 채혈팀의 도입은 혈액량 증가, 혈액배양 오염률 감소, 진양성의 증가에 기여하였다고 보고하였다.

138-142.

체온의 상승 외에 카테터 관련 감염의 다른 확증적 증거가 없을 때 감염이 의심된다고 해서 기능하는 중심정맥관을 제거하지는 않으며, 카테터 종류(장기, 단기), 감염 미생물의 종류, 필요 시 중심정맥관 신규 삽입의 가능성 등을 포함하는 이득과 위험을 평가하여야 한다(INS, 2021). *S. aureus*, *Candida* spp.로 인한 CRBSI에서는 중심정맥관을 조기 제거하는 것을 권장한다(AGIHO, 2021; INS, 2021). 그람음성균에 의한 CRBSI의 경우 AGIHO (2021) 지침에서는 48-72시간 이내에 카테터 제거를 권장하고 있으나, INS (2021) 지침에서는 대체 혈관 접근이 불가능한 드문 상황을 제외하고는 즉시 제거하고 전신 항생제 요법으로 치료한다고 권고하여 지침에 따라 차이가 있었다. Coagulase-negative staphylococci 또는 *Corynebacterium jeikeium* 감염이 있으나 임상적으로 안정적인 대상자에서 초기에 중심정맥관 보존을 시도할 수 있다(AGIHO, 2020).

143.

정맥 접근이 제한된 중증의 혈소판 감소증 환자에서 카테터 재삽입의 위험은 환자 상태의 악화 및 감염 연장의 위험과 주의 깊게 비교되어야 한다(AGIHO, 2020).

144.

항생제 잠금 요법은 항균 용액으로 카테터의 내강을 채우고 정맥관 허브에 다시 접근할 때까지 용액을 제자리에 두어 생성되며 CLABSI의 위험을 줄일 수 있다. 항균제 잠금 요법에 대하여는 지침마다 권고사항에 차이가 있다. 미국의료역학회의 최신 지침(SHEA, 2022)에서는 장기간 사용하는 중심정맥관에 항균 잠금 요법을 사용하도록 권고한다. 다른 지침(AGIHO, 2020)에서는 항생제 잠금 요법 사용 시에는 내성 미생물의 출현 가능성 때문에 장기 혈액투석 카테터를 사용하는 환자, 제한된 정맥 접근 및 재발성 CLABSI의 병력이 있는 환자, CLABSI로 인한 심각한 후유증의 위험이 높은 환자(예: 인공 심장 판막 또는 대동맥 이식편과 같은 혈관 내 장치를 최근에 이식한 환자)의 경우에만 예방 전략으로 사용하도록 권고한다. 전신 독성을 최소화하려면 체류 시간이 경과한 후에 항생제 잠금 용액을 관류하지 말고 흡인한다(SHEA, 2014).

6-2. 폐색

147.

중심정맥관의 가장 흔한 합병증은 정맥관 폐색이며 그 중 60%가 섬유소막(fibrin sheath)이나 혈액응괴(blood clot)에 의한 혈전성 폐색이다. 간호사는 정맥주입 치료가 잘 이루어질 수 있도록 중심정맥관의 기능을 유지해야 하며, 중심정맥관을 관류할 때 저항감이 없고, 혈액이 잘 역류되는지 정기적으로 중심정맥관의 개방성과 기능을 사정해야 한다(RNAO, 2008b).

혈전에 의한 중심정맥관 폐색을 예방하기 위해서는 적절한 방법으로 관류와 잠금을 시행해야 한다. 박동성 기법으로 관류를 시행한 후, 잠금 용액을 주입하면서 클램프를 잠가 정맥관 내부에 양압이 유지되어 혈액이 역류되지 않도록 한다. 혈전성 폐색은 기계적 폐색이나 침전물에 의한 폐색과 달리 정맥관 관련 혈전증 위험이 증가하며, 정맥관 내에 축적된 피브린으로 인해 세균증식이 촉진되어 감염을 일으킬 수 있다. 따라서 폐색이 발생한 정맥관은 폐색된 상태로 두지 않고 원인에 따라 폐색을 해결해야 한다(Doellman, 2011).

148.

중심정맥관 폐색은 기계적, 혈전성, 화학적 폐색으로 분류된다. 기계적 폐색은 카테터의 내부적 혹은 외부적 문제와 관련이 있으며, 카테터의 꼬임, 막힌 캡 등이 원인이 될 수 있다. 혈전성 폐색은 중심정맥관 폐색의 약 58%를 차지하며, 중심정맥관 혹은 둘러싼 혈관안의 혈전 형성과 관련이 있다. 화학적 폐색은 약물 혹은 약물 침전물과 관련이 있으며, 특히 호환되지 않는 수액과 약물 등, 지질류의 혼합으로 발생한다. 중심정맥관의 기계적, 화학적 폐색은 전체 폐색의 42%를 차지한다(Raynak et al., 2020). 중심정맥관 폐색의 정도는 partial (부분 폐색), withdrawal (역류 폐색), complete (완전 폐색)로 〈표 5〉와 같이 분류된다(Raynak et al., 2020).

표 5. 중심정맥관 폐색의 정도와 유형

폐색 정도와 유형	증상 및 징후	원인
Partial (부분 폐색)	• 중심정맥관으로 수액이 주입되는 정도가 감소하며 관류와 역류에 저항이 발생함 • 카테터를 통한 흐름이 느려짐 • 주입 동안에 압력이 증가함(수액주입장치에 표시됨)	기계적, 화학적, 혈전성 폐색
Withdrawal (역류 폐색)	• 혈액 역류는 불가능하지만 저항 없이 관류가 가능함	기계적 혹은 혈전성 폐색
Complete (완전 폐색)	• 중심정맥관을 통한 수액 주입과 혈액 역류 모두 불가능함	기계적, 화학적, 혈전성 폐색

출처: Raynak, A., Paquet, F., Broadhurst, D., Cernusa, C., Cook, C., Hill, J., et al. (2020). *CVAA* occlusion management guideline for central venous access devices *(CVADs). Vascular Access, 13*(1), 1-32.

이식형 포트 중심정맥관(implantable central catheter)을 쇄골하정맥(subclavian vein)을 통해서 삽관 시 쇄골과 제1늑골 사이를 지나게 된다. 환자의 자세 변화에 따라서 이 공간이 좁아지게 되고 내측으로 삽관된 도관을 기계적으로 압박할 수 있으며 이러한 현상을 핀치오프 증후군(pinch off syndrome)이라고 한다(윤주식 등, 2008). 핀치오프 증후군의 사례를 보여주는 사진은 〈그림 17〉과 같다(Caiazzo et al., 2022).

1) Hinke 등(1990)은 도관의 압박 상태를 방사선학적으로 분류하였고 압박이 전혀 없는 경우를 0 도, 도관의 꺾임 등으로 주행 방향이 급격히 변화되면 1 도, 도관의 꺾임 현상과 함께 내경의 협착을 수반하면 2 도, 완전한 도관의 분리가 있으면 3 도로 분류하였다. 연구자들은 2 도 이상의 도관 협착을 핀치오프 징후(pinch off sign)로 분류하였으며 향후 도관 분절을 시사하는 소견으로 보고하였다.

2) 핀치오프 증후군(pinch off syndrome)에서는 어깨나 흉부의 통증과 종창이 흔히 나타나며, 드물게 피의 역류가 되지 않거나 심계항진, 복부통증, 새로운 S_3심음, 양측의 흉부 통증이 나타나는 경우가 있다(Coles et al., 1998). 그러나 대부분은 증상 없이 정기적인 단순 흉부 X-ray 상에서 진단된다. 그러므로 피하 매몰형 중심정맥관이 삽입된 환자에 있어서 단순 흉부 X-ray 촬영 및 세심한 관찰이 중요한 역할을 한다고 볼 수 있다(윤주식 등, 2008). 중심정맥관 삽입 후 핀치오프 증후군이 진단될 때까지의 평균 기간은 5 개월 정도로 보고되었다(윤주식 등, 2008). 연구에 따라 다양하지만, 핀치오프 징후(pinch off sign)가 보였던 환자에서 도관의 분절까지 진행되는 경우는 5-40% 까지 보고된다(Schlangen et al., 1995).

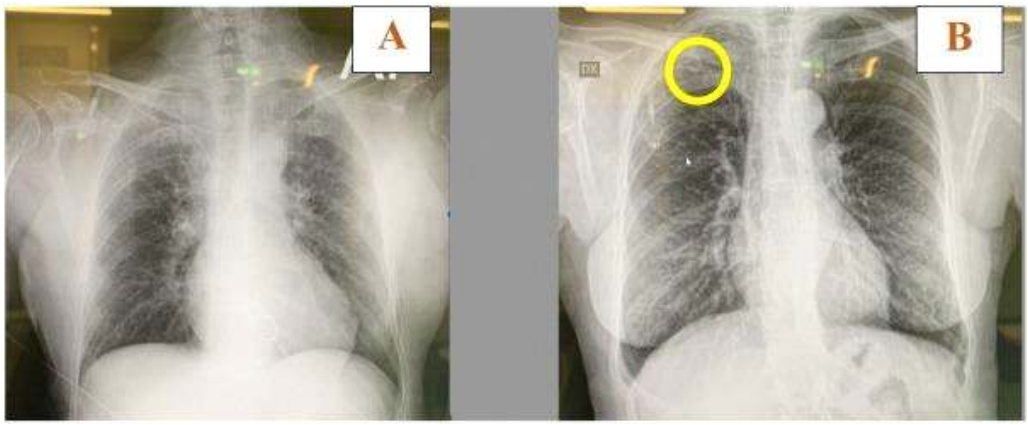

A. Control chest X-ray performed after placement of the port-a-cath in June 2021.
B. Control chest X-ray showing catheter fragmentation at the first rib, January 2022.

그림 17. 핀치오프 증후군(Pinch off syndrome)

출처: Caiazzo, M., Golino, L., Addeo, R., Fardello, F., Russo, G., & Imperatore, F. (2022). A delayed complication of a port-a-cath insertion via subclavian venous access: Case report of a "pinch-off syndrome". *International Journal of Surgery Case Reports, 94*, 107039. doi: https://doi.org/10.1016/j.ijscr.2022.107039

3) 피하매몰형 중심정맥관의 분절은 매우 드물게 발생하는 합병증으로, 대개 경피적으로 제거가 가능하지만 그로 인해 심각한 결과를 초래할 수 있으므로 핀치오프 증후군(pinch off syndrome)을 의심할 수 있는 임상적 및 방사선학적 소견을 숙지하여 조기 발견 및 처치가 필요하다 (윤주식 등, 2008).

4) 핀치오프 징후(pinch off sign)가 보이는 경우에 도관의 분절, 가로 절단, 색전증을 예방하기 위해 즉시 도관의 제거를 권장하였다(Mirza et al., 2004). 도관의 제거는 대개 경피적인 방법으로 시행되고 있으며, 분절된 부분이 심근을 관통하여 개흉술을 통해서 제거한 경우도 보고되고 있다(Lenglinger et al., 2001).

5) 핀치오프 증후군(pinch off syndrome)을 예방하기 위해서 도관 삽입 시 내경정맥(internal jugular vein)을 사용하거나, 쇄골하정맥(subclavian vein) 도관 삽입 시 내측보다는 되도록 외측으로 삽입하거나, 초음파 유도 하에 시술을 시행하는 것이 도움이 되는 것으로 알려져 있다(Shin & Ahn, 2003).

149-150.

중심정맥관 폐색이 의심될 경우 폐색의 가능한 원인을 확인하기 위해 중심정맥관을 통한 주입, 주사, 관류 절차 및 기타 다른 사건을 평가한다(Ast, D. & Ast, T., 2014; Doellman et al., 2015; Raynak et al., 2020). 수액세트부터 중심정맥관의 삽입 부위까지 전체 주입시스템을 평가하여 폐색의 외부 기계적 원인을 확인 후 문제가 있을 경우 이를 해결한다(Ast, D. & Ast, T., 2014; Denton et al., 2016; Doellman et al., 2015; Raynak et al., 2020; Ullman et al., 2020). 기계적 폐색이 아닌 경우 환자의 의무기록을 확인하여 혈전에 의한 폐색인지, 약물 침전물에 의한 폐색인지 그 원인을 사정하고, 의사, 전문간호사와 상의하여 혈전용해제 또는 폐색 제거제를 사용한다.

151.

기계적 원인 중 꼬임 또는 핀치오프 증후군은 장치의 개방성을 손상시킬 수 있으며 전문가는 조기 징후를 인식하고 그에 따라 조치할 수 있는 지식이 있어야 한다. 여기에는 지역 정책 및 절차에 따라 환자가 흉부 X-레이를 받거나 장치 제거를 고려하는 것이 포함될 수 있다(Denton et al., 2016).

152.

자세로 인한 폐색이 의심될 때 외부 카테터 길이, 팔 또는 어깨 불편감, 부정맥을 평가하고 혈액이 역류되거나 순환하도록 하기 위해 환자의 어깨를 돌리거나 동측의 팔을 올리도록 한다. 핀치오프 증후군 (pinch-off syndrom)이 의심되는 경우 환자에게 동측 팔을 올리고 어깨를 뒤로 돌리도록 요청하면서 생리식염수 10 ㎖로 중심정맥관을 부드럽게 관류한다. 수액주입 속도가 팔 위치에 따라 달라지면 핀치오프 증후군을 확인해야 한다(Ast, D. & Ast, T., 2014; Jafari et al., 2018). 중심정맥관 위치 이상, 핀치오프 증후군 또는 중심정맥관 손상이 의심되는 경우, 이를 관리하기 위해 카테터 제조사와 협력한다(Ast, D. & Ast, T., 2014; Bolton, 2013; Denton et al., 2016; Giordano et al., 2015; Mendes et al., 2014; Ponce et al., 2015; Raynak et al., 2020).

155.

혈전성 폐색은 정맥관 팁의 내부나 주변에 혈액 또는 혈액성분이 축적되었을 때 발생한다. 카테터 또는 부속기구에 혈액이 보이거나, 혈액이 역류되지 않거나, 흐름이 느려지면 혈전성 폐색을 의심한다. 혈전성 폐색은 섬유소 또는 혈전 형성으로 인한 관강내(intraluminal)일 수도 있고, 섬유소 꼬리(fibrin tail), 섬유소 외피(fibrin sheath) 또는 슬리브, 또는 벽화 혈전(mural)과 관련된 관강외일 수도 있으며, 혈전성 폐색의 유형의 종류는 〈표 6〉과 같다 (Doellman et al., 2015; Gorski, 2018; Linnemann, 2014; Raynak et al., 2020).

혈전성 폐색이 발생할 경우, 혈전 용해의 위험과 이점을 평가하여 혈전용해제 사용을 결정하며, 다음과 같은 상황에서는 중심정맥관을 제거하거나 교체한다(Bolton, 2013; Raynak et al., 2020;

Schiffer et al., 2013).

1) 혈전 용해제 사용 금기인 환자

2) 칸디다혈증 또는 황색 포도구균으로 인한 정맥관 관련 패혈증 환자

표 6. 혈전성 폐색의 유형(types of thrombotic occlusions)

intraluminal	fibrin tail	fibrin sheath	mural

출처: Raynak, A., Paquet, F., Broadhurst, D., Cernusa, C., Cook, C., Hill, J., & Naayer, K. (2020). CVAA occlusion management guideline for central venous access devices (CVADs*). Vascular Access, 13*(1), 1-32.

156.

혈전용해제인 조직 플라스미노겐 활성제([tPA] alteplase)는 제조사의 사용 지침에 따라 카테터 내강에 주입하고 첫 번째 시도가 실패하면 1 회 반복한다(da Costa et al.. 2019; Giordano et al., 2015; Raynak et al., 2020; Schiffer et al., 2013). 혈전용해제 사용에 대한 일부 연구에서 midline 카테터의 혈전성 폐색 관리에 tPA를 효과적으로 사용했다고 보고했으나(Hawes, 2020), 추가 근거가 더 필요하다. urokinase, reteplase, tenecteplase, alfimeprase 같은 대체 혈전용해제(alternative thrombolytic agents)는 소규모 연구에서 효과적인 것으로 나타났으나, 다른 혈전용해제의 효능, 안전성 및 비용을 비교하기 위해 추가적인 연구자료가 필요하다(Bolton, 2013; de Lorenzo-Pinto et al., 2014; Gallieni et al., 2016; Hitchcock, 2016; Kennard et al., 2017; Kumwenda et al., 2018; Muguet et al., 2012; Pollo et al., 2016; Raynak et al., 2020; Schiffer et al., 2013).

다수의 연구에서 부피 1 ㎖ 이하의 내강에서 낮은 용량의 tPA(예: 1 mg/㎖)가 효과적인 것으로 입증되었지만(Anderson et al., 2013; Giordano et al., 2015; Jafari et al., 2018; Massmann et al., 2015; Mendes et al., 2014; Pollo et al., 2016; Sapienza & Ciaschini, 2015; Scott et al., 2017; Smith et al., 2017), 대체 투여량의 효능을 확인하려면 무작위 대조 연구가 필요하다. 체중이 30kg 이하인 신생아 및 소아 환자의 경우 카테터 priming 부피의 110%에 해당하는 용량의 혈전용해제를 사용한다(de Lorenzo-Pinto et al., 2014; Doellman et al., 2015; Gorski, 2018; Raynak et al., 2020).

157.

혈전 용해를 최적화하고 관강 내 및 관외에서 혈전 용해제와 혈전 및 섬유소 사이의 최대 접촉을 촉진하기 위해, 가능하면 혈전 용해제를 사용하는 동안 모든 주입을 중지한다(Raynak et al., 2020; Schiffer et al., 2013). 중심정맥관에 혈전용해제를 보유하는 시간은 제조사의 권고사항 또는 기관 정책, 절차 또는 실무 지침에 따른다(Duerksen, 2016; Massmann et al., 2015; Raynak et al., 2020; Schiffer et al., 2013). 지속적이고 반복적인 중심정맥관 폐색이 나타나는 경우 혈전 용해제 주입 방법을 30분 동안 push method로 주입하거나 (Kumwenda et al., 2018; Kumwenda et al., 2019; Raynak et al., 2020), 30분에서 3-4시간 동안 저용량으로 지속 주입하거나(Kumwenda et al., 2018; Ragsdale et al., 2014; Raynak et al., 2020; Steere et al., 2018), 이중 주사기(dual syringe) 및 이식형 포트 접근 바늘을 사용해서 주입하는 방법(Muguet et al., 2012; Raynak et al., 2020; Tsuboi et al., 2017)을 시도해 볼 수 있다.

161-162.

화학적 폐색은 환자의 투여된 약물 또는 수액의 유형, 약물 접촉 기간, 육안으로 확인되는 카테터 또는 수액주입세트 내의 침전물, 수액 주입 속도의 변화, 희석 특성 및 순서, 빛 노출 및 관류(flushing) 빈도에 따라 발생할 수 있다(Ast, D. & Ast, T., 2014; Bolton, 2013; Denton et al., 2016; Doellman et al., 2015; Gorski, 2018; Ponce et al., 2015; Raynak et al., 2020). 화학적 폐색을 의심할 수 있는 경우는 정맥영양용액의 전해질 수준이 증가하거나 인산칼슘이 75 mmol/L미만인 경우(Gorski et al., 2021), TNA 주입 시 또는 지질이 10% 이상인 경우(Ast & Ast, 2014; Zheng et al., 2019), 또는 혈전 용해제가 성공적이지 않은 경우(Raynak et al., 2020) 이다. 화학적 폐색이 발생할 경우, 카테터 내강 priming volume을 기반으로 하는 카테터 침전물 제거제(catheter-clearance agent)를 사용하고 20-60분 동안 그대로 두어 의심되는 화학적 폐색(예: 약물 침전물 또는 지질 잔류물)을 해결 한다(Ast, D. & Ast, T., 2014; Doellman et al., 2015; Gorski, 2018; Raynak et al., 2020).

침전물 제거제의 주입 용량은 카테터의 부피 용량을 초과해서는 안 되며(Denton et al., 2016), 침전 약물의 특성에 따라 침전물 제거제를 선택하여 사용한다(Ast, D. & Ast, T., 2014; Giordano et al., 2015; Gorski, 2018; Pai & Plogsted, 2014; Raynak et al., 2020; Zheng et al., 2019).

1) 산성 약물 침전물(acidic drug precipitates [pH 1-5]): L-cysteine 50 mg/㎖ 또는 0.1 N hydrochloric acid (HCl)
2) 알칼리성 약물 침전물(alkaline drug precipitates [pH 9-12]): Sodium bicarbonate 8.4% 또는 sodium hydroxide 0.1 mmol/L
3) 정맥 영양 (PN), calcium phosphate: Sodium hydroxide 0.1 mmol/L 또는 L-cysteine hydrochloride 50 mg/㎖
4) 지질 잔류물 (lipid residue): Sodium hydroxide (0.1 mmol/L) 와 70% ethanol

필요하다면 카테터 침전물 제거제 주입을 한번 반복한다(Ast, D. & Ast, T., 2014; Raynak et al., 2020). 카테터 침전물 제거제의 적절한 체류 후, 카테터 개방성을 평가하기 위해 내강을 세척하기 전에 분해 생성물을 흡인하고 폐기한다(Ast, D. & Ast, T., 2014; Raynak et al., 2020).

163-167.

〈그림 19〉는 중심정맥관 폐색관리 알고리듬이며, 혈전용해제 또는 폐색제거제를 주입할 때에는 정맥관이 손상되지 않도록 과도한 힘을 가하지 않아야 한다. 각 의료기관은 중심정맥관 폐색 시 사용하는 혈전용해제 또는 폐색제거제의 사용방법과 금기 사항에 대한 지침을 갖고 있어야 하며, 이는 제조사의 권고사항에 부합해야 한다(INS, 2011; RNAO, 2008b). 또한 중심정맥관의 폐색 원인, 치료의 성공 또는 실패 여부, 기타 필요한 조치 등에 대한 결과를 모니터링 해야 한다. 중심정맥관 폐색을 예방하는데 장애가 되는 요인을 확인하고, 폐색 예방 방침과 절차를 수립하며, 의료인을 교육하고 훈련하기 위한 적절한 전략을 수립해야 한다(Raynak et al., 2020).

6-3. 공기색전

168.

공기색전은 공기가 혈류로 유입되도록 하는 압력의 차이로 인해 발생하며, 발생 시 혈류를 차단할 수 있다. 중심정맥관은 정맥관 끝이 상대정맥에서 종료되고, 중심정맥압이 대기압보다 낮기 때문에 공기색전의 발생 가능성이 높다. 특히, 흡기 중에는 흉부 내에 음압이 생성되기 때문에 외부 대기압과 혈관 내 중심정맥압의 차이가 증가하여 공기의 유입 가능성이 높아진다(Mirski et al., 2007).

가장 흔한 유형의 공기색전증은 공기가 정맥순환 내로 유입되어 발생하는 정맥 공기색전증이다. 정맥 공기색전증 중 소량의 공기가 정맥 내로 유입된 경우는 공기가 폐의 모세혈관층에서 분해되어 흡수되기 때문에 증상이 나타나지 않거나 기침과 같은 경미한 증상을 보일 수 있다(McCarthy et al., 2016). 그러나 다량의 공기가 정맥 내로 유입되었을 때는 폐혈관 수축, 폐동맥압 증가, 우심실 유출에 대한 저항 증가 등이 발생하여 우심실 부전을 유발할 수도 있다(Brull, & Prielipp, 2017).

감소된 우심실 기능과 심실중격의 이동은 좌심실의 전부하를 감소시키고, 좌심박출량을 감소시켜 결국 전신 심혈관 허탈로 이어진다. 또한, 폐모세혈관층의 활성화된 호중구는 thromboxane과 leukotriene을 방출하여 기도 저항과 폐포 모세혈관 투과성을 증가시켜 폐부종과 폐포 허탈을 초래한다(van Hulst et al., 2003). 극단적인 경우에는 정맥 내의 다량의 공기가 우심방과 심실의 유출경로를 채우게 되어 우심실 흐름의 완전한 폐색, 심장 부정맥, 우심실 확장, 심박출 장애 및 심혈관 허탈을 유발할 수 있다. 심근허혈은 심정지로 이어진다(Agarwal et al., 2009; Muth & Shank, 2000).

심각한 공기색전증과 관련된 증상 및 징후는 비특이적이며 진단하기 어려울 수 있다. 임상 증상으로는 호흡곤란, 지속적인 기침 및 흉통이 있고, 신경학적 증상에는 발작, 의식 상실, 정신 상태 변화, 편마비가 있을 수 있다. 많은 경우 징후와 증상의 조합이 갑자기 나타날 수 있다(McCarthy et al., 2016).

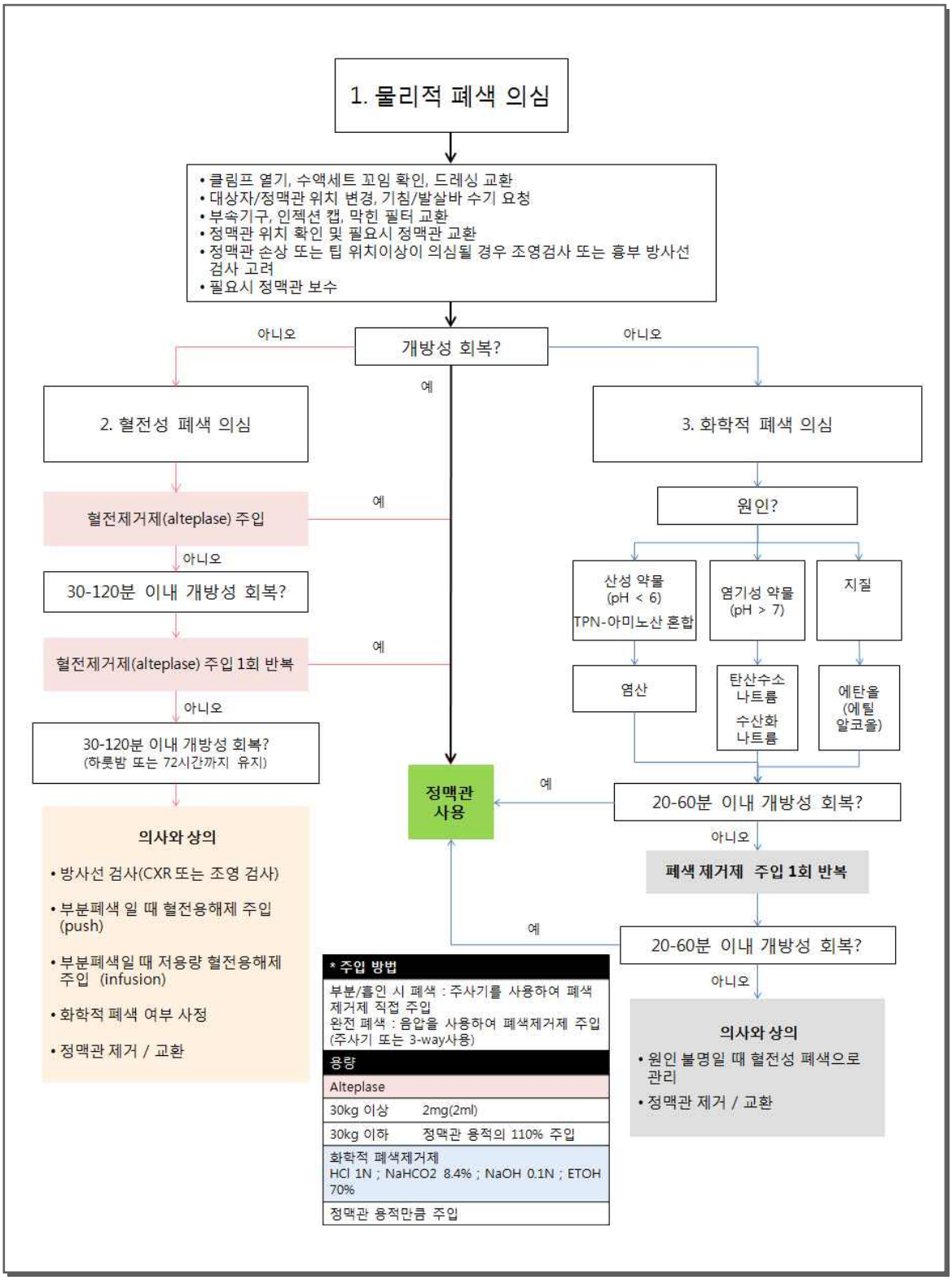

그림 19. 중심정맥관 폐색관리 알고리듬

출처: Raynak, A., Paquet, F., Broadhurst, D., Cernusa, C., Cook, C., Hill, J., & Naayer, K. (2020). CVAA occlusion management guideline for central venous access devices (CVADs).Vascular Access, 13(1), 1-32.

169.

임상적으로 공기색전증이 의심되는 경우 초기에 신속한 중재를 수행해야 한다〈그림 20〉. 먼저 더 이상의 공기가 혈류로 유입되지 않도록 해야 하는데, 공기 공급원의 차단, 즉, 대기와 혈관 사이의 모든 통로의 차단이 필요하다. 즉시 중심정맥관 끝을 닫거나 접거나 잠그고, 지혈과 기포 유입방지를 위해 출구 부위를 불침투성 드레싱으로 덮고, 5-10분 동안 압력을 가한다(Brull & Prielipp, 2017; McCarthy et al., 2016).

170.

정맥 공기색전증이 발생했을 때, 환자를 좌측 트렌델렌버그 자세 또는 좌측 측위를 취해주어야 하는데, 이는 기포가 우심실 유출로(right ventricular outflow tract, RVOT)에서 우심방으로 이동하도록 촉진하는 역할을 하여 치명적인 심폐허탈의 원인이 되는 “에어록(air-lock)” 효과를 완화시킨다(Feil, 2015; McCarthy et al., 2016; Shaikh & Ummunisa, 2009).

171.

의식이 없는 환자는 필요시 우선적으로 심폐소생술을 포함하여 기도, 호흡 및 순환 문제를 해결한다. “신속대응팀” 또는 기관의 프로토콜에 따라 도움을 요청해야 한다. 심폐소생술은 말단 기관의 관류를 유지하면서 공기색전이 작은 폐혈관으로 이동하는 것을 촉진할 수 있다(Feil, 2015). 주의 깊은 모니터링과 관리를 위해서는 환자를 중환자실로 옮기고, 고압 산소요법 또는 체외막산소화(extracorporeal membrane oxygenation, ECMO)를 포함한 높은 수준의 치료를 고려해야 한다(McCarthy et al., 2016). 환자가 안정되면 추가 평가를 위한 검사(신경학적 검사 포함)를 시행하고, 말단 기관의 산소화를 최대화하기 위해 비재호흡 마스크로 100% 산소치료를 시행한다. 고유량 산소는 또한 기포에서 혈액으로 질소가스의 재흡수를 도와 공기색전의 크기를 감소시킬 수 있다(Feil, 2015).

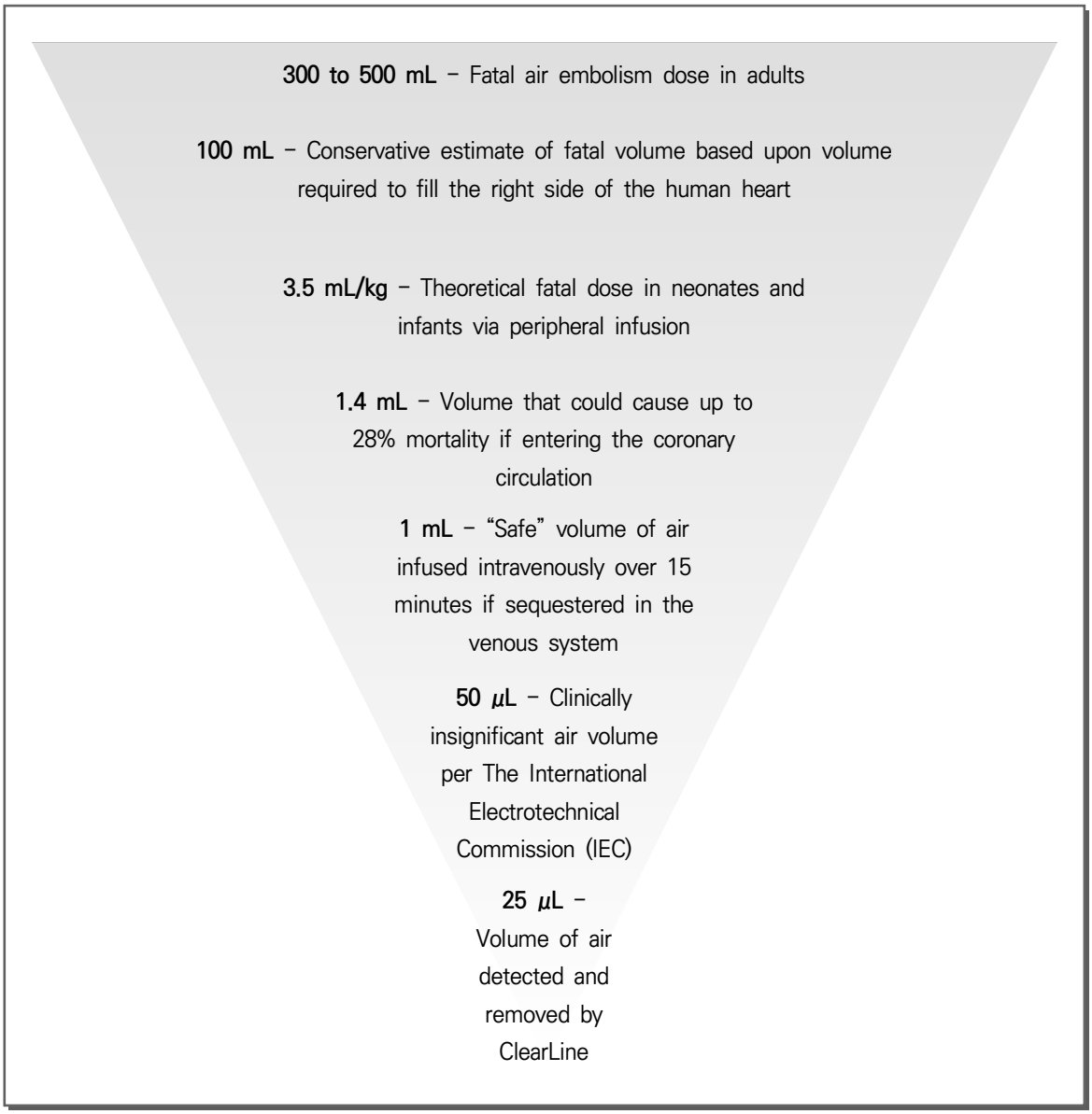

그림 20. 혈관 내 공기색전증의 영향(색전의 양과 임상적 효과)

출처: Brull, S. J., & Prielipp, R. C. (2017). Vascular air embolism: A silent hazard to patient safety. *Journal of Critical Care, 42,* 255-263.

6-4. 중심정맥관 손상

172.

중심정맥관 손상으로 인한 분절은 드물지만 위험한 합병증이다. 중심정맥관의 분절은 기계적 마찰력이나 정맥관을 삽입하거나 제거하는 동안 과도한 힘이 가해질 때 발생할 수 있다. 또는 이러한 과정에서 제품의 결함으로 인해 분절이 발생할 수도 있다. 분절된 정맥관은 대정맥, 우심방, 우심실, 폐동맥 및 말단 분지로 이동하여 남아있을 수 있으며(Dell'Amore et al., 2016), 정맥관 폐색, 심혈관 또는 폐 손상, 심장 정지 또는 급사와 같은 합병증을 유발할 수 있다(Surov et al., 2009).

분절 조각은 정맥관 기능 장애, 부정맥, 폐 증상, 혈전증, 혈관 협착증, 감염 및 패혈증을 유발할 수 있지만 대부분의 경우 무증상이다(Colón-Casasnovas & Lugo-Vicente, 2008).

중심정맥관 분절이 의심되는 경우 즉시 주입을 중단하고, 수액라인을 고정하며, 색전증의 증상과 징후가 분명하지 않은 경우에도 즉시 의사에게 알린다. 내부에서의 분절은 형광투시 X-선 검사로 확인할 수 있고, 분절이 확인되면 정맥관을 제거한다.

173.

정맥관 분절로 인한 색전증은 응급 상황이므로 갑작스럽게 발생한 의학적 응급 상황과 마찬가지로 증상에 대응해야 한다. 분절 조각은 개흉술 또는 최소 침습적 경피적 혈관 내 접근을 통해 제거할 수 있는데, 최소 침습적 경피적 혈관 내 접근은 빠른 회복과 이환율 및 사망률을 감소시키는 장점이 있다(Surov et al., 2009).

6-5. 중심정맥관 관련 심부정맥혈전증

174.

모든 정맥관은 정맥혈전증을 유발할 가능성이 있는데, 말초정맥관, PICC, 터널형 및 비터널형 중심정맥관 등이 포함된다(Saseedharan & Bhargava, 2012; Tabatabaie et al., 2017; Yukisawa et al., 2010). 정맥혈전증의 증상 및 징후는 심부정맥혈전증의 경우 종종 무증상이거나 가벼운 증상으로 나타날 수 있다(Itkin et al., 2014). 중심정맥관 관련 정맥혈전증의 증상은, 특히 표재성 정맥에서 혈전증이 발생한 경우 관련된 팔 또는 목 정맥의 상태에 따라 국소적인 부종, 통증, 압통 및 홍반이 나타날 수 있다. 심부정맥혈전증의 경우는 상완, 겨드랑이 또는 내경정맥이 영향을 받아 팔의 동측 부종과 압통이 있을 수 있다. 혈전이 무명정맥 또는 상대정맥을 막으면 종종 얼굴과 목의 부종, 두통 및 쉰 목소리가 나타난다(Chopra, 2022).

중심정맥관 관련 혈전증은 피브린 소매(fibrin sleeve)라 불리는 중심정맥관 외벽의 피복(pericatheter sheath), 정맥관 내강의 혈전성 폐색, 표재성 정맥혈전증 또는 심부 정맥혈전증 등

의 벽재혈전증의 3가지 형태로 분류될 수 있다. 중심정맥관을 삽입하면 삽입 부위에 국소적으로 정맥 손상이 발생하는데, 삽입 후 몇 시간 이내에 삽입된 중심정맥관 표면에 피브린이 침착되고, 평활근 및 내피세포의 성장이 시작된다(Chopra, 2022; Geerts, 2014). 중심정맥관 외벽의 피복은 정맥절개 부위에서 정맥관을 따라 증대된다. 혈류는 중심정맥관 주변에서 최대 60%까지 감소하여 정맥관 및 정맥벽에 세포가 추가적으로 부착된다(Nifong & McDevitt, 2011). 또, 정맥 내에서 중심정맥관의 지속적인 움직임은 내피 침식을 생성하고, 내강을 침식하는 벽재혈전의 발생을 유발한다.

175.

정맥혈전증의 위험인자로는 환자관련, 바이오마커(biomaker), 치료관련, 정맥관관련, 기술관련, 혈관관련 요인들로 구분하여 〈표 7〉과 같다(Sousa et al., 2015).

표 7. 중심정맥관 관련 정맥혈전증 잠재위험요인

Patient- related	Biomarker	Treatment-related	Catheter-related	Technical-related	Vessel-related
Advanced age Race Male Obesity Smoking habit Previous history of VTE Immobilisation Comorbidities Thrombophilic states Mucin-producing cancer Cancer histology Tumour primary site Time after initial diagnosis of cancer Advanced tumour stage	Hb 〈10 g/dl WBC 〉11 × 10^9/L Platelet≥350 ×10^9/L D dimer Tissue factors: soluble P selectin Factor VIII Prothrombin Fragment F1+2	Chemotherapy Endocrine therapy Radiotherapy Anti-angiogenesis Supportive therapy (erythropoietins; transfusion) Surgery	Size Number of lumen Material Type of catheter Position of the tip CVC-related infection Presence of valves	Insertion technique Left-sided insertion Multiple attempts Previous catheterisation	Type of vessel Diameter Trauma

출처: Sousa et al. (2015). Central venous access in oncology: ESMO Clinical Practice Guidelines. *Annals of Oncology, 26*(Suppl 5), 152-168.

176.

부종 또는 정맥혈전증의 증상 및 징후가 있는 경우 부종의 위치 및 특성을 확인하고, 팔의 둘레를 평가한다. 예를 들어, PICC가 있는 상완둘레가 3 cm 이상 증가하면 심부정맥혈전증과 관련이 있는데, 한 연구에서 피험자들은 PICC 삽입 후 삽입한 팔의 부종 및 함몰을 경험했는데, PICC 삽입 후 측정한 팔 둘레가 삽입 전과 비교하여 3 cm이상으로 증가한 피험자의 61.5%에서 심부정맥혈전증이 나타난 것으로 보고되었다(Maneval & Clemence, 2014).

177.

중심정맥관 관련 혈전증이 의심될 때 진단방법으로 D-dimer 검사는 높은 음성 예측값으로 심부정맥혈전증을 배제하기 위해 사용된다(Merminod et al., 2006). 심부정맥혈전증의 진단에서 병력과 신체검사가 필수적이나(Flinterman et al., 2008), 신체검사는 선별률이 낮기 때문에(Merminod et al., 2006) 영상기술을 사용해야 한다. 초음파(B-모드 초음파, 컬러 도플러 초음파)는 민감도(84-97%) 및 특이도(93-96%)가 높아 상지 심부정맥혈전증 진단에 선호되는데(Di Nisio et al., 2010; Grant et al., 2012), 방사선이나 조영제 주입 없이 간단하게 이용 가능하고, 비침습적이며 결과를 신뢰할 수 있다. 그런데 초음파는 주변 뼈의 음향 그림자 때문에 근위 쇄골하 또는 무명정맥에 대한 진단에는 제한이 있다(Haire et al., 1991).

정맥조영술은 초음파보다 상지정맥의 해부학적 구조를 더 잘 보여줄 수 있어 심부정맥혈전증 진단을 위한 표준으로 간주되며, 상부 심부정맥혈전증이 의심될 때 사용된다(Chopra, 2022; Di Nisio et al., 2010; Expert Panel on Vascular Imaging, 2020). 컴퓨터 단층촬영(CT) 또는 자기공명정맥조영술(MRV)은 초음파 검사만으로 명확하지 않고 정맥조영술이 금기인 상지 심부정맥혈전증이 의심되는 환자에게 선호된다. CT와 MRV의 또 다른 장점은 기저의 해부학적 이상과 흉곽출구 폐색을 식별할 수 있다는 점이다(Kim et al., 2003; Kroencke et al., 2001).

178-179.

중심정맥관 관련 혈전증이 발생했을 때 중재로는 중심정맥관을 제거하거나 교체, 또는 혈전용해제를 사용하는 방법이 있다(Chopra, 2022). 그러나 중심정맥관의 기능에 문제가 없고, 적절하게 위치하고 있으며, 정맥관 사용에 대한 요구가 지속되는 경우에는 정맥관 제거는 권장되지 않는다(Chopra, 2022; Geerts, 2014).

180.

중심정맥관 관련 혈전증의 주요 원인 중 하나는 정맥관 팁이 상대정맥에 위치하기 때문인데, 중심정맥관 팁이 상대정맥에 높게 배치되면 상대정맥에 낮게 배치될 때보다 혈전증의 발생률이 더 높아진다. 국제 혈전 및 지혈학회(the international society on thrombosis and hemostasis)의 가

이드라인에는 현재 중심정맥관 관련 혈전증이 있는 암 환자에게 3개월 동안 치료적 항응고제를 투약해야 한다고 권장하고 있고(Debourdeau et al., 2013), 유럽종양학회(european society for medical oncology)는 3-6개월 동안 LMWH (low molecular weight heparin), VKA (vitamin K antagonist) 또는 LMWH에 이어 VKA를 사용한 항응고 요법을 권장하고 있다(Sousa et al., 2015).

국제 혈전증과 암에 대한 이니셔티브(international initiative on thrombosis and cancer)의 가이드라인에서는 최소 3개월 또는 카테터가 유지되는 한 항응고 요법을 권장한다(Farge et al., 2019).

6-6. 침윤/일혈

181.

침윤은 비발포성 약물 또는 용액이 혈관 외 공간으로 누출될 때 발생하고, 일혈은 발포성 약물 또는 용액이 혈관 외 공간으로 누출될 때 발생한다(Buter et al., 2022; Pérez Fidalgo et al., 2012). 발포성 약물(vesicant)은 통증, 염증, 피부 및 피하 구조에 수포를 유발할 수 있는 약물이며 〈표 8〉, 말초정맥관보다 중심정맥관에 의한 손상이 더 심각하다.

침윤과 일혈 모두 조직손상을 초래하는데, 증상과 징후로는 중심정맥관 출구 또는 출구 근처의 통증을 호소할 수 있다. 다른 징후로는 중심정맥관 출구 부위의 체액 누출, 정맥관 근처에서의 눈에 띄는 사지 부종, 소포 형성 및 궤양이 있다. 피부의 홍반과 창백함은 표재성 침윤 및 일혈의 징후이다(Buter et al., 2022; NHS England, 2017).

일혈의 잠재적 원인으로는 정맥관 말단 끝부분이 정맥을 둘러싼 조직으로 이탈하거나 정맥관 말단에서의 수축이 정맥 압력을 증가시키고 정맥관에 의해 만들어진 정맥의 구멍에서 액체가 누출될 때 발생한다.

표 8. 침윤으로 야기되는 국소적 손상에 따른 항암화학약품 분류

Vesicants	Irritants	Nonvesicants
DNA-binding compounds	Alkylating agents	Aresenic trioxide
Alkylating agents	Carmustine	Asparaginase
Mechloretamine	Ifosfamide	Bleomycin
Bendamustine[a]	Streptozocin	Bortezomib
Anthracyclines	Dacarbazine	Cladribine
Doxorubicin	Melphalan	Cytarabine
Daunorubicin	Anthracyclines (other):	Etoposide phosphate
Epirubicin	Liposomal	Gemcitabine
Idarubicin	Liposomal doxoribicin Liposomal daunorubicin	Fludarabine
Others (antibiotics)	Mitoxantrone	Interferons
Dactinomycin	Topoisomerase II inhibitors	Interleukin-2
Mitomycin C	Etoposide	Methotrexate
Mitoxantronea	Teniposide	Monoclonal antibodies
Non-DNA-binding compounds	Antimetabolites	Pemetrexed
Vinka alkaloids	Fluorouracil	Raltitrexed
Vincristine	Platin salts	Temsirolimus
Vinblastine	Carboplatin	Thiothepa
Vindesine	Cisplatin	Cyclophosphamide
Vinorelbine	Oxaliplatin[a]	
Taxanes	Topoisomerase I inhibitors	
Docetaxela	Irinotecan	
Paclitaxel	Topotecan	
Others Trabectedin	Others Ixabepilone	

출처: Pérez et al. (2012). Management of chemotherapy extravasation: ESMO-EONS clinical practice guidelines. European Journal of Oncology Nursing, 16(5), 528-534.

182.

일혈/침윤의 위험요인으로 대상자 관련 위험요인으로는 현재 진행 중인 감염, 연령에 따른 혈관생태, 피부 및 피하조직의 변화, 혈관의 변화나 순환장애를 초래하는 질병(예; 당뇨, 림프부종, 루푸스, 레이노병), 통증이나 불편감을 호소하기 어려운 의사소통 장애, 의식상태나 인지변화(예; 초조, 혼동, 진정 등) 등이 있다. 기계적 위험요인으로는 정맥관의 위치와 크기가 부적절할 때, 정맥관 유지기간이 적절하지 않을 때, 삽입기술이 부족할 때, 정상적인 신체 움직임(예; 심폐기능) 등이다. 약리적/물

리화학적 위험요인으로는 약물의 농도와 조직으로 유출되는 약물의 양, 높은 삼투질, 그리고 지나치게 높거나 낮은 pH, 혈관확장을 일으키는 약물, 그리고 일부 약물에 사용하는 알코올이나 폴리에틸렌 글리콜과 같은 첨가제와 관련이 있다. 폐색성 위험요인으로는 정맥관 위의 응고 발생 또는 정맥관 팁의 섬유소 피복/혈전 발생하거나 정맥관 팁이 위치한 곳에 협착이 발생한 경우이다(Buter et al., 2022; INS, 2016; NHS England, 2017; Sauerland et al., 2006).

183.

일혈/침윤은 신속하고 적절한 관리가 필수적이다. 즉시 주입을 중단하고 수액세트를 분리하고, 혈액반환(blood return)을 평가한다. 발포제의 추가 주입을 제한하기 위해 관류는 하지 않는다. 사지의 둘레를 삽입 시 기준으로 측정한 값과 비교하고, 상태의 변화를 평가하기 위해 피부 마커로 영역을 표시한다. 염증을 줄이고 조직 재흡수를 촉진하기 위해 사지를 들어 올리고 약물/수액 특성에 따라 온요법/냉요법을 한다. 의사에게 알리고 중심정맥관의 현재 위치와 제거 여부를 확인하기 위해 방사선 촬영 또는 기타 진단 검사를 진행한다. 또한 처방된 해독제와 약물은 염증과 부종을 감소시킬 수 있다. 향후의 치료에 대해 논의하기 위해 필요 시 성형/화상팀에 의뢰한다(Buter et al., 2022; Pérez Fidalgo et al., 2012).

일혈이 있을 때 초기에는 발포성 약물의 혈관 외 유출에 의한 증상 또는 징후가 명확하지 않을 수 있어 세밀한 관찰이 필요하다(Pérez Fidalgo et al., 2012). 일혈이 발생한 다음 날 발적, 부종 및 통증이 증가하면서 염증이 악화되기도 하고, 발포제에 따라 며칠 또는 몇 주 후에 수포가 나타나고 염증이 괴사로 발전할 수 있다(Buter et al., 2022). 이러한 맥락에서, 첫 주 동안은 추적 관찰을 위해 가능하면 매일 또는 2일마다 정기적으로 일혈 부위를 사정해야 하고 증상이 완전히 해결될 때까지 매주 평가되어야 한다(Pérez Fidalgo et al., 2012).

186.

일혈의 발생을 빨리 발견하여 적절한 중재를 하기 위해서는 대상자에게 일혈 발생의 잠재적 위험을 인식하고 모든 증상을 즉시 보고하도록 교육해야 한다. 또한 발포제 주입 전에는 대상자에게 발포제 투여의 위험성, 즉시 보고해야 하는 징후 및 증상을 교육하고, 주입 후 일혈이 발생한 경우는 일혈의 증상의 진행과 향후 치료계획을 교육한다(Buter et al., 2022; NHS England, 2017; Sauerland et al., 2006).

187.

간호사는 발포제 투여를 시작하기 전에 혈액역류(blood return)을 반드시 확인해야 한다(Buter et al., 2022). 발포제 투여 전에 중심정맥관의 개방성 여부를 확인하는 것이 중요한데, 중심정맥관에서 혈액역류가 안되는 경우 흉부 X선 또는 형광투시로 중심정맥관의 정확한 위치가 확인될 때까지 발포제 주입을 금지한다. 이식형 포트로 발포제를 주입할 때도 바늘의 위치를 확인해야 하는데,

바늘은 안정적이고 쉽게 관찰할 수 있도록 고정되어야 하며, 바늘과 연결된 수액라인이 당겨지지 않도록 고정한다. 주입 동안에는 삽입부위를 포함한 주변 피부상태를 관찰하고, 5-10분마다 혈액역류를 확인하며, 환자에게 불편감이 없는지 질문한다.

6-7. 중심정맥관 위치이상

188.

중심정맥관의 원발성 혈관 내 위치 이상은 삽입 중 또는 삽입 직후에 발생하며 대동맥, 우심방 및 우심실의 하부, 동측 및 대측 완두(ipsilateral and contralateral brachiocephalic) 및 쇄골하 정맥, 동측 및 대측 내부 경정맥, 접합체 정맥 및 기타 많은 작은 지류 정맥이 포함되며, 대퇴 삽입 부위는 요추, 장요추 및 총장골 정맥에서 위치이상을 유발한다(INS 2021, RCN 2022).

1) 중심정맥관 원발성 위치 이상의 원인은 다음과 같다.
   a. 부적절한 카테터 길이 및 삽입 깊이.
   b. 환자 위치 변경(예: 누운 자세에서 직립 상태로).
   c. 횡격막의 호흡 운동 및 기계 환기 사용.
   d. 상지와 어깨 운동.
   e. 체형(예: 비만, 유방 크기).
   f. 지속적인 좌상대정맥과 하대정맥, 접합정맥, 폐정맥의 변이를 포함한 선천성 정맥 기형. 이러한 해부학적 변형의 대부분은 중심정맥관의 배치가 필요할 때까지 진단되지 않는다. 좌심방으로의 혈류와 우에서 좌로의 심장 단락의 존재는 다양한 해부학적 위치(예: 뇌, 신장)에 공기 또는 혈전 색전증에 대한 증가된 위험을 유발할 수 있으므로 심장 영상 검사가 필요하다.
   g. 혈전증, 협착, 정맥을 압박하는 악성 또는 양성 병변을 포함한 후천적 정맥 변화.

2) 팁(tip) 이동이라고도 하는 중심정맥관의 2차(후발성) 혈관 내 위치 이상은 보유 중 언제든지 발생가능하며 다음과 같은 요인과 관련이 있다.
   a. 흉부 내압의 산발적인 변화(예: 기침, 구토)
   b. SVC의 높은 위치에 있는 팁(tip)
   c. DVT
   d. 울혈성 심부전증
   e. 목이나 팔의 움직임
   f. 양압 인공기계환기

189-190.

중심정맥관 삽입 시 또는 보유 기간 동안 환자가 뇌졸중 또는 기타 신경학적 손상, 혈종 또는 혈흉을 나타내는 경우 의도하지 않게 카테터가 동맥 내에 위치하지 않는지 의심해야 한다(INS, 2021). 압력 변환기의 파형 변화, 중심정맥관에서 채취한 혈액 가스 값 또는 컴퓨터 단층 촬영(CT) 혈관 조영술을 사용하여 동맥 또는 정맥 내 위치를 확인한다(INS, 2021). 동맥관에 위치하는 것이 확인되면 영상의학과 또는 외과에서 긴급 제거 계획을 수립해야 하며, 지연 시 혈전증 발생 위험이 증가될 수 있다(INS, 2021).

191.

일반적으로 중심정맥관의 위치이상은 임상 징후 및 증상 및 카테터 기능 문제를 기반으로 흉부 방사선 사진(조영제 사용 또는 미사용), 형광 투시, 심초음파, CT 스캔 또는 자기공명영상(MRI)을 포함한 진단 검사를 통해 진단한다(INS, 2021; RCN, 2022). 문제를 식별하는 능력을 향상시키기 위해 영상의학과에 임상 정보를 제공하는 것이 필요하며, 특정 간격의 흉부 방사선 사진은 산발적이고 예측할 수 없는 위치이상으로 인해 팁 이동을 식별하지 못할 수 있다(INS, 2021). 급성기 병원은 중심정맥관 보유 환자가 입원할 때 흉부 방사선 사진의 필요성을 평가해야 하며, 카테터 팁(tip) 위치를 포함하는 흉부 방사선 사진 또는 기타 진단 방사선 촬영을 실시하도록 영상의학과와 협력하고, 이러한 검사 중에 발견된 카테터 위치이상을 보고하고 관리하는 의료기관 내 절차를 수립해야 한다(INS, 2021).

192.

이차적 위치 이상의 원인인 중심정맥관 이탈(dislodgement)을 식별하기 위하여, 드레싱 교환 시에 외부 중심정맥관 길이를 모니터링하고 측정하여 삽입 시 기록된 외부 길이와 비교한다(INS, 2021). 팔 움직임, 신체 형태, 환자 조작(예: Twiddler's syndrome 트위들러 증후군), 부적절한 카테터 고정 또는 잘못된 드레싱, 고정 장치 제거와 관련하여 중심정맥관 이탈이 발생한다. 이탈이 발생했을 때 피부와 접촉한 중심정맥관의 외부 부분을 삽입 부위로 절대로 밀어 넣지 않는데 피부나 외부 카테터를 무균 상태로 만들 수 있는 소독제나 기술이 없고, 이러한 카테터 조작을 위한 삽입 후 허용 가능한 시간에 대한 연구도 없으므로, 가이드와이어를 통한 교체 또는 다른 부위에 새로 삽입하는 것이 필요할 수 있다(INS, 2021).

193.

적절한 팁(tip) 위치가 설정될 때까지 위치 이상이 있는 카테터를 통한 주입을 보류해야 한다. 처방된 주입요법을 평가하고 가능한 경우 말초정맥관을 삽입하여 주입을 지속하는데, 말초정맥을 통한 주입이 불가능한 경우에는 치료 중단의 잠재적 위험을 평가하고 중심정맥관 팁(tip) 위치가 적절하게 다시 설정될 수 있을 때까지 주입요법 변경에 대해 검토한다(INS, 2021; RCN, 2022).

195.

팁(tip)이 잘못된 위치에 있는 경우 고압 주입은 종격동 혈관 확장을 생성할 수 있고, 주입되는 힘으로 인한 위치 이상의 원인이 될 수 있다. 동력 주입 전 후에 수동 플러시와 혈액귀환을 위한 흡인을 통하여 올바른 팁(tip) 위치를 확인하여 중심정맥관 개방성에 대한 증상과 징후를 평가한다. 팁(tip) 위치 또는 카테터 개방성이 의심되면 고압 주입 전에 스카우트 스캔(scout scan) 또는 토포그램(topogram)으로 평가한다(INS, 2021).

중심정맥관의 위치, 주입 요법의 지속적인 필요성, 환자의 중증도에 따라 위치 이상을 관리하며, 필요에 따라 삽입의사 또는 영상의학과에서 실시한다. 위치이상을 관리하는 방법은 다음과 같다(INS, 2021).

- 중심정맥관을 재배치하기 위한 초기 단계로 비침습적 또는 최소 침습적 기술이 선호된다.
- 우심방 또는 우심실의 하부 2/3에 있는 심장 내 위치는 심전도 결과 또는 흉부 방사선 사진의 특정 거리 측정을 기반으로 중심정맥관을 후퇴시킨다.
- 내경정맥, 반대쪽 쇄골하 정맥 또는 완두 정맥, 무명 정맥, 또는 기타 지류 정맥으로 팁(tip) 끝이 위치한 중심정맥관은 환자의 머리를 60 °에서 90 ° 각도(즉, 높은 파울러 체위)로 유지하고 정맥관 관류를 통하여 재위치로 수정할 수 있다. 중심정맥관 관류를 하는 동안 환자에게 기침을 하게 하면 흉부 압력을 변화시켜 카테터가 이동할 수 있게 한다.
- 침습적 술기에는 가이드와이어를 통한 카테터 교환 및 형광투시 하에서의 다른 방사선 술기가 포함된다.
- 부주의하게 동맥에 삽입된 PICC의 경우 카테터를 제거하고 지혈이 될 때까지 동맥 천자 부위에 직접 손으로 압력을 가하고 유지한다. 지속적이고 면밀한 관찰을 위해 의사에게 동맥에 삽입되었음을 알린다.
- 쇄골 겨드랑이 아래 또는 경정맥 삽입 부위의 경우 삽입의사나 영상의학과에 의뢰하여 제거 계획을 수립한다. 삽입부위 압박으로 삽입된 동맥(예: 경동맥)에서 큰 카테터를 빼면 혈류 부족, 혈종 또는 색전으로 인한 뇌 허혈의 위험이 증가한다. 혈관 내 시술이나 혈관을 개방하는 수술이 필요할 수 있다.
- 장기간 사용된 중심정맥관의 위치를 변경하려면 형광 투시 하에 대퇴 정맥을 통해 삽입된 진단 카테터를 사용하고 올가미 기술로 팁(tip)을 조작해야 할 수 있다.
- 침윤/유출이 발생하였을 때의 제거는 관련된 특정 약물에 대한 치료 계획이 필요하다.

참고문헌

김수영, 김남순, 신승수, 지선미, 이수정, 김상희 등. (2011). 임상진료지침 수용개작 매뉴얼(ver 2.0). 서울: 한국보건의료연구원 임상진료지침 지원국.

배재익. (2011). 중심정맥카테터의 삽입과 관리. Hanyang Medical Reviews, 31(1), 23-31.

구미옥, 조명숙, 조용애, 은영, 정재심, 정인숙 등. (2010). 국내 근거기반 임상간호실무지침의 주제 선정 및 우선순위. 병원간호사회 2010년도 용역연구보고서.

구미옥, 조명숙, 조용애, 은영, 정재심, 정인숙 등. (2012). 근거기반 임상간호실무지침의 수용 개작 및 간호분야 실무지침의 수용개작 방법론 표준화. 병원간호사회 용역연구 보고서.

구미옥, 조용애, 은영, 정인숙, 장희경, 김현림 등. (2017). 정맥주입요법 간호실무지침 개정판. 병원간호사회 2016년도 용역연구보고서.

대한감염관리간호사회/대한의료관련감염관리학회. (2019). KONIS Manual 2019 손위생, 중심정맥관 관련 혈류감염 예방. 서울: ㈜ 씨드커뮤니케이션.

병원간호사회. (2017). 근거기반 임상간호실무지침: 정맥주입요법. 서울: 병원간호사회.

안홍준, 김건동, 조별님희, 정원준, 유연호, 유승 등. (2013). 중심정맥도관삽입술 시 위치이상의 빈도를 감소시키는 방법:실시간 초음파 유도하 재위치. 대한중환자의학회지, 28(4), 280-286.

윤주식, 오상기, & 송상윤. (2008). Pinch off 증후군에 의한 피하매몰형 중심정맥도관의 절단. Journal of Chest Surgery, 41(4), 504-507.

Agarwal, S. S., Kumar, L., Chavali, K. H., & Mestri, S. C. (2009). Fatal venous air embolism following intravenous infusion. Journal of Forensic Sciences, 54(3), 682-684. doi:10.1111/j.1556-4029.2009.01004.x

AGREE Next Steps Consortium. (2009). The AGREE II instrument [Electronic version]. Retrieved December, 17, 2016. http://www.agreetrust.org/wp-content/uploads/2013/10/AGREE-II-Users-Manual-and-23-item-Instrument_2009_UPDATE_2013.pdf

American Society of Anesthesiologists (ASA). (2020). Practice guidelines for central venous access. Anesthesiology, 132(1), 8-43. doi: 10.1097/ALN.0000000000002864

Anderson, D. M., Pesaturo, K. A., Casavant, J., & Ramsey, E. Z. (2013). Alteplase for the treatment of catheter occlusion in pediatric patients. Annals of Pharmacotherapy, 47(3), 405-410. doi: 10.1345/aph.1Q483.

Ast, D., & Ast, T. (2014). Nonthrombotic complications related to central vascular access devices. Journal of Infusion Nursing, 37(5), 349-358. doi: 10.1097/NAN.0000000000000063.

Ayers, P., Adams, S., Boullata, J., Gervasio, J., Holcombe, B., Kraft, M. D., ... American Society for Parenteral and Enteral Nutrition. (2014). A.S.P.E.N. parenteral nutrition safety consensus recommendations. Journal of Parenteral and Enteral Nutrition, 38(3), 296-333. doi: 10.1177/0148607113511992.

Bae, M., Kim, H., Park J. H., Ryu, B. Chang J., Sung, H., ... Chong, Y. P. (2019). Improvement of blood culture contamination rate, blood volume, and true positive rate after introducing a dedicated phlebotomy team. European Journal of Clinical Microbiology Infectious Disease, 38(2), 325-330. doi:10.1007/s10096-018-3430-4

Bertoglio, S., Rezzo, R., Merlo, F. D., Solari, N., Palombo, D., Vassallo, F., ... , DeMaria, A. (2013). Pre-filled normal saline syringes to reduce totally implantable venous access device-associated bloodstream infection: a single institution pilot study. Journal of Hospital Infection, 84(1), 85-88. doi: 10.1016/j.jhin.2013.02.008.

Böll, B., Schalk, E., Buchheidt, D, Hasenkamp, J., Kiehl, M, Kiderlen, T. R., ... Hentrich, M. (2021). Central venous catheter-related infections in hematology and oncology: 2020 updated guidelines on diagnosis, management, and prevention by the Infectious Diseases Working Party (AGIHO) of the German Society of Hematology and Medical Oncology (DGHO). Annals of Hematology, 100(1), 239-259. doi: 10.1007/s00277-020-04286-x.

Bolton, D. (2013). Preventing occlusion and restoring patency to central venous catheters. British Journal of Community Nursing, 18(11), 539-544. doi: 10.12968/bjcn.2013.18.11.539.

Boullata, J. I., Berlana, D., Pietka, M., Klek, S., & Martindale, R. (2020). Use of intravenous lipid emulsions with parenteral nutrition: practical handling aspects. Journal of Parenteral and Enteral Nutrition. 44(1), S74-S81. doi: 10.1002/jpen.1737

Boyce, J. M. (2019). Best products for skin antisepsis. American Journal of Infection Control, 47S, A17-A22. doi: 10.1016/j.ajic.2019.03.012.

Brull, S. J., & Prielipp, R. C. (2017). Vascular air embolism: A silent hazard to patient safety. Journal of Critical Care, 42, 255-263. doi:10.1016/j.jcrc.2017.08.010

Buetti, N., Marschall, J., Drees, M., Fakih, M. G., Hadaway, L., Maragakis, L. L., et al. (2022). SHEA practice recommendation: Strategies to prevent central line-associated bloodstream infections in acute-care hospitals: 2022 Update. Infection Control & Hospital Epidemiology, 43(5), 553-569. doi: 10.1017/ice.2022.87.

Bullock-Corkhill, M. (2010). Central venous access devices: access and insertion. In: M. Alexander, A., Corrigan, L. Gorski, J. Hankins, & R. Perucca (Eds.), Infusion Nursing: An Evidence Based Practice (3rd ed.). St Louis, MO: Saunders Elsevier, pp.480-494.

Burris, J., & Weis, M. (2014). Reduction of erosion risk in adult patients with implanted venous access ports. Clinical Journal of Oncology Nursing, 18(4), 403-405. doi: 10.1188/14.CJON.403-405.

Buter, J., Steele, K. T., Chung, K. C., & Elzinga, K. (2022). Extravasation injury from chemotherapy and other non-antineoplastic vesicants. In Drews, R. E., Diane MF

Savarese, D. M., & Collins, K. A. (Eds.), Retrieved September 21, 2022 from UptoDate https://www-uptodate-com.libproxy.samsunghospital.com/contents/extravasation-injury-from-chemotherapy-and-other-non-antineoplastic-vesicants?search=extravasation&source=search_result&selectedTitle=1~150&usage_type=default&display_rank=1

Byrne, D. (2016). Comparing the push-pull versus discard blood sample method from adult central vascular access devices. Journal of Infusion Nursing, 39(3), 130-135. doi: 10.1097/NAN.0000000000000167.

Caiazzo, M., Golino, L., Addeo, R., Fardello, F., Russo, G., & Imperatore, F. (2022). A delayed complication of a port-a-cath insertion via subclavian venous access: Case report of a "pinch-off syndrome". International Journal of Surgery Case Reports, 94, 107039. doi:10.1016/j.ijscr.2022.107039

Centers for Disease Control and Prevention (CDC). (2011a). Guidelines for the prevention of intravascular catheter-related infections. Clinical Infectious Diseases, 52(9), e162-e193. doi: 10.1093/cid/cir257

Centers for Disease Control and Prevention (CDC). (2011b). Vital signs: central line-associated blood stream infections—United States, 2001, 2008, and 2009. Annals of Emergency Medicine, 58(5), 447-450. doi: 10.1016/j.annemergmed.2011.07.035.

Centers for Disease Control and Prevention (CDC). (2017). Guidelines for the prevention of intravascular catheter-related infections. Recommendation update. Retrieved July 25, 2022 from https://www.cdc.gov/infectioncontrol/guidelines/bsi/updates.html#anchor_1554127589

Chaiyakunapruk, N., Veenstra, D. L., Lipsky, B. A., & Saint, S. (2002), Chlorhexidine compared with povidone-iodine solution for vascular catheter site care: a meta analysis, Annals of Internal Medicine, 136, 792-801. doi: 10.7326/0003-4819-136-11-200206040-00007.

Chandonnet, C. J., Toole, C., Young, V., et al. (2019). Safety of biweekly chlorhexidine gluconate bathing in infants 36 to 48 weeks' postmenstrual age. American Journal of Critical Care, 28, 451-459. doi: 10.4037/ajcc2019967.

Chen, J., Boodhan, S., Nanji, M., Chang, A., Sekharan, S., Lavoratore, S., et al. (2011). A reliable and safe method of collecting blood samples from implantable central venous catheters for determination of plasma gentamicin concentrations, Pharmacotherapy, 31(8), 776-784. doi: 10.1592/phco.31.8.776.

Choi, S. J., Cheong, H. J., Woo, H. J., Kim, W. J., Park, S. C., & Park, C. H. (1998). A prospective study on the incidence of intravenous catheter-related complication. Korean Journal of Nosocomical Infection Control, 3(2), 101-112.

Chopra, V. (2022). Catheter-related upper extremity venous thrombosis in adults. In Davidson, I., Cochran, A., & Collins, K. A. (Eds.) Retrieved September 21, 2022 from UpToDate https://www.uptodate.com/contents/catheter-related-upper-extremity-venous-thrombosis-in-adults

Chopra, V., Anand, S., Hickner, A., Buist, M., Rogers, M. A., Saint, S., ... Flanders, S.A. (2013). Risk of venous thromboembolism associated with peripherally inserted central catheters: a systematic review and meta-analysis. The Lancet, 382(9889), 311-325. doi: 10.1016/S0140-6736(13)60592-9.

Chopra, V., Flanders, S. A., Saint, S., Woller, S. C., O'Grady, N. P., Safdar, N,...Michigan appropriateness guide for intravenouse catheters (MAGIC) Panel. (2015) The Michigan appropriateness guide for intravenous catheters (MAGIC): results from a multispecialty panel using the RAND/UCLA appropriateness method. Annals of Internal Medicine, 163(6 Suppl), S1-40. https://doi.org/10.7326/M15-0744

Clare, S., & Rowley, S. (2018). Implementing the Aseptic Non Touch Technique (ANTT®) clinical practice framework for aseptic technique: a pragmatic evaluation using a mixed methods approach in two London hospitals. Journal of Infection Prevention, 19(1), 6-15. doi: 10.1177/1757177417720996.

Cohn, D. E., Mutch, D. G., Rader, J. S., Farrell, M., Awantang, R., & Herzog, T. J. (2001). Factors predicting subcutaneous implanted central venous port function: the relationship between catheter tip location and port failure in patients with gynecologic malignancies. Gynecologic Oncology, 83(3), 533-536. doi: 10.1006/gyno.2001.6433.

Coles, C., Whitear, W., & Le Vay, J. (1998). Spontaneous fracture and embolization of a central venous catheter: Prevention and early detection. Clinical Oncology, 10(6), 412-414. doi: 10.1016/s0936-6555(98)80047-2.

Colón-Casasnovas, N. E., & Lugo-Vicente, H. (2008). Distal fragmented port catheter: Case report and review of literature. Boletín de la Asociación Médica de Puerto Rico, 100(1), 70-75.

Conway, M. A., McCollom, C., & Bannon, C. (2014). Central venous catheter flushing recommendations: A systematic evidence-based practice review. Journal of Pediatric Oncology Nursing, 31(4), 185-190. doi: 10.1177/1043454214532028.

Cook, L. S. (2013). Infusion-related air embolism. Journal of Infusion Nursing, 36(1), 26-36. doi: 10.1097/NAN.0b013e318279a804.

Czaplewski, L. (2010). Clinician and patient education. Infusion Nursing: An Evidence-Based Approach (3rd ed., pp. 71-108). St Louis, MO: Saunders/Elsevier.

da Costa, A. C. C., Ribeiro, J. M., Vasques, C. I., De Luca Canto, G., Porporatti, A. L., & Dos Reis, P. E. D. (2019). Interventions to obstructive long-term central venous catheter in cancer patients: A meta-analysis. Supportive Care In Cancer, 27(2), 407-421. doi: 10.1007/s00520-018-4500-y.

Dalton, K. A., Aucoin, J., & Meyer, B. (2015). Obtaining coagulation blood samples from central venous access devices: a review of the literature. Clinical Journal of Oncology Nursing, 19(4), 418. doi: 10.1188/15.CJON.19-04AP.

Dawson, R. B. (2011). PICC Zone Insertion Method™ (ZIM™): A systematic approach to determine the ideal insertion site for PICCs in the upper arm, Journal of the Association for Vascular Access, 16(3), 156-165. doi:10.2309/java.16-3-5.

de Lorenzo-Pinto, A., Sánchez-Galindo, A. C., Manrique-Rodríguez, S., Fernández--Llamazares, C. M., Fernández-Lafever, S. N., San-Prudencio, M. G., ... Sanjurjo-Sáez, M. (2014). Prevention and treatment of intraluminal catheter thrombosis in children hospitalised in a paediatric intensive care unit. Journal of Paediatrics and Child Health, 50(1), 40-46. doi: 10.1111/jpc.12404

Debourdeau, P., Farge, D., Beckers, M., Baglin, C., Bauersachs, R. M., Brenner, B., ... Bounameaux, H. (2013). International clinical practice guidelines for the treatment and prophylaxis of thrombosis associated with central venous catheters in patients with cancer. Journal of Thrombosis and Haemostasis, 11(1), 71-80. doi: 10.1111/jth.12071.

Dell'Amore, A., Ammari, C., Campisi, A., & D'Andrea, R. (2016). Peripheral venous catheter fracture with embolism into the pulmonary artery. Journal of Thoracic Disease, 8(12), e1581-e1584. https://doi.org/10.21037/jtd.2016.12.02

Denton, A., Bodenham, A., Conquest, A., Davies, A., Davidson, A., Portsmouth, J., et al. (2016). Standards for infusion therapy (4th ed.) . London:Royal College of Nursing. Available from https://www.rcn.org.uk.

Di Nisio, M., Van Sluis, G. L., Bossuyt, P. M., Buller, H. R., Porreca, E., & Rutjes, A. W. (2010). Accuracy of diagnostic tests for clinically suspected upper extremity deep vein thrombosis: a systematic review. Journal of Thrombosis and Haemostasis, 8(4), 684-692. https://doi-org.libproxy.samsunghospital.com/10.1111/j.1538-7836.2010.03771.x

Doellman, D. (2011). Prevention, assessment, and treatment of central venous catheter occlusions in neonatal and young pediatric patients. Journal of Infusion Nursing, 34(4), 251-258. doi: 10.1097/NAN.0b013e31821da2ae.

Doellman, D., Buckner, J. K., Garrett, J. H., Catudal, J. P., Frey, A. M., Lamagna, P., et al. (2015). Best practice guidelines in the care and maintenance of pediatric central venous catheters (2nd ed.). Herriman, UT:Association for Vascular Access. Retrieved from

http://www.ivas.online/newstyle/wp-content/uploads/2019/06/AVA-Pediatric-Guidelines-2nd-edition_web.pdf

Dolan, S., Barnes, S., Cox, T., Felizardo, G., Patrick, M., & Ward, K. (2009). APIC position paper: Safe injection, infusion, and medication vial practices in healthcare. Washington, DC: Association for Practitioners in Infection Control. Retrieved April 17, 2017 from https://www.accessdata.fda.gov/drugsatfda_docs/label/2014/019627s062lbl.pdf

Duerksen, C. (2016). Unblocked: Introducing alteplase to community care. Vascular Access, 10(3), 15-21. Available from http://cvaa.info/en/resources/journal-articles

Duesing, L. A., Fawley, J. A., & Wagner, A. J. (2016). Central venous access in the pediatric population with emphasis on complications and prevention strategies. Nutrition in Clinical Practice, 31(4), 490-501. doi: 10.1177/0884533616640454.

Dugger, B. (2010). Documentation. In M. Alexander, A. Corrigan, L. Gorski, J. Hankins, & R. Perucca (Eds.), Infusion nursing: An evidence-based approach (3rd ed., pp. 540-549). St. Louis, MO: Saunders/Elsevier.

Expert Panel on Vascular Imaging, Desjardins, B., Hanley, M., Steigner, M. L., Aghayev, A., Azene, E. M., ... Dill, K.E. (2020). ACR Appropriateness criteria® suspected upper extremity deep vein thrombosis. Journal of the American College of Radiology, 17(5S), S315–S322. doi: 10.1016/j.jacr.2020.01.020.

Farge, D., Frere, C., Connors, J. M., Ay, C., Khorana, A. A., Munoz, A., ... International Initiative on Thrombosis and Cancer (ITAC) Advisory Panel. (2019). 2019 international clinical practice guidelines for the treatment and prophylaxis of venous thromboembolism in patients with cancer. The Lancet. Oncology, 20(10), e566–e581. doi: 10.1016/S1470-2045(19)30336-5.

Feil, M. (2015). Preventing central line air embolism. American Journal of Nursing, 115(6), 64-69. doi: 10.1097/01.NAJ.0000466327.76934.a0.

Ferroni, A., Gaudin, F., Guiffant, G., Flaud, P., Durussel, J. J., Descamps, P., ... Merckx, J. (2014). Pulsative flushing as a strategy to prevent bacterial colonization of vascular access devices. Medical Devices, 7, 379-383. doi: 10.2147/MDER.S71217.

Flinterman, L. E., Van Der Meer, F. J., Rosendaal, F. R., & Doggen, C. J. (2008). Current perspective of venous thrombosis in the upper extremity. Journal of Thrombosis and Haemostasis, 6(8), 1262–1266. doi: 10.1111/j.1538-7836.2008.03017.x.

Flynn J. M., Larsen, E. N., Keogh, S., Ullman, A. J., & Rickard, C. M. (2019). Methods for microbial needleless connector decontamination: a systematic review and meta-analysis. American Journal of Infection Control, 47(8), 956-962. doi: 10.1016/j.ajic.2019.01.002.

France Paquet, Louis-Martin Boucher, David Valenti, & Richard Lindsay. (2017). Impact of Arm Selection on the Incidence of PICC Complications: Results of a Randomized Controlled Trial, Journal of Vascular Access, 18(5), 408-414. doi: 10.5301/jva.5000738.

Fujimoto, K., Iida, E., Kumano, S., Fujii, A., Adachi, H., Furuichi, K et al. (2021). Effect of sutureless securement on hemodialysis catheter-related bloodstream infection. Scientific Reports 5, 11(1), 21771. doi: 10.1038/s41598-021-01372-6.

Gallieni, M., Giordano, A., Rossi, U., & Cariati, M. (2016). Optimization of dialysis catheter function. The Journal of Vascular Access, 17(1), S42-S46. doi: 10.5301/jva.5000538.

Ge, X., Cavallazzi, R., Li, C., Pan, S. M., Wang, Y. W., & Wang, F. L. (2012). Central venous access sites for the prevention of venous thrombosis, stenosis and infection. The Cochrane Database of Systematic Reviews, 3, CD004084. doi: 10.1002/14651858.CD004084.pub3.

Geerts, W. (2014). Central venous catheter-related thrombosis. Hematology, American Society of Hematology. Education Program, 2014(1), 306–311. doi: 10.1182/asheducation-2014.1.306.

Gibson, F., & Bodenham, A. (2013). Misplaced central venous catheters: applied anatomy and practical management. British Journal of Anaesthesia, 110(3), 333-346. doi: 10.1093/bja/aes497.

Giordano, P., Saracco, P., Grassi, M., Luciani, M., Banov, L., Carraro, F., et al. (2015). Recommendations for the use of long-term central venous catheter (CVC) in children with hemato-oncological disorders: management of CVC-related occlusion and CVC-related thrombosis. On behalf of the coagulation defects working group and the supportive therapy working group of the Italian Association of Pediatric Hematology and Oncology (AIEOP). Annals of Hematology, 94(11), 1765-1776. doi: 10.1007/s00277-015-2481-1

Golestaneh, L. & Mokrzycki, M. H. (2018). Prevention of hemodialysis catheter infections: Ointments, dressings, locks, and catheter hub devices. Hemodialysis International, 22(S2), S75-S82. doi: 10.1111/hdi.12703

Gominet, M., Compain, F., Beloin, C., & Lebeaux, D. (2017). Central venous catheters and biofilms: where do we stand in 2017, APMIS: acta pathologica, microbiologica, et immunologica Scandinavica, 125(4), 365-375. doi: 10.1111/apm.12665.

Goossens, G. A. (2015). Flushing and locking of venous catheters: available evidence and evidence deficit. Nursing Research Practice, 985686. doi: 10.1155/2015/985686.

Gorski, L. A. (2018). Phillips's Manual of IV Therapeutics: Evidence-Based Practice for Infusion Therapy (7th ed.). FA Davis.

Gorski, L. A., Hadaway, L., Hagle, M. E., Broadhurst, D., Clare, S., Kleidon, T., et al.

(2021). Infusion Therapy Standards of Practice, 8th Edition. Journal of Infusion Nursing, 44(1S), S1-S224. doi:10.1097/nan.0000000000000396

Gorski, L., Perucca, R., & Hunter, M. (2010). Central venous access devices: care, maintenance, and potential complications. Infusion Nursing: An Evidence-Based Approach (3rd ed., pp. 495-515). St Louis, MO:Saunders/Elsevier.

Grant, J. D., Stevens, S. M., Woller, S. C., Lee, E. W., Kee, S. T., Liu, D. M., et al. (2012). Diagnosis and management of upper extremity deep-vein thrombosis in adults. Thrombosis and Haemostasis, 108(6), 1097–1108. doi: 10.1160/TH12-05-0352.

Gudiol, C., Nicolae, S., Royo-Cebrecos, C., Aguilar-Guisado, M., Montero, I., Martín-Gandul, C., et al. (2018). Administration of taurolidine-citrate lock solution for prevention of central venous catheter infection in adult neutropenic haematological patients: a randomised, double-blinded, placebo-controlled trial (TAURCAT). Trials, 19(1), 1-10. doi: 10.1186/s13063-018-2647-y.

Guembe, M., Martín-Rabadán, P., Echenagusia, A. et al. (2013). Value of superficial cultures for prediction of catheter-related bloodtstream infection in long-term catheters: a prospective study. Journal of Clinical Microbiology, 51, 3025–3030. https://doi.org/10.1128/JCM. 01351-13

Hadaway, L.(2018). Stopcocks for inusion therapy: evidence and experience. Journal of infusion nursing, 41(1), 24-34. doi:10.1097/NAN.0000000000000258

Haire, W. D., Lynch, T. G., Lund, G. B., Lieberman, R. P., & Edney, J. A. (1991). Limitations of magnetic resonance imaging and ultrasound-directed (duplex) scanning in the diagnosis of subclavian vein thrombosis. Journal of Vascular Surgery, 13(3), 391-397. doi: 10.1067/mva.1991.25130.

Harish, K. & Madhu, Y. C. (2011). Chemoport anchoring- the in situ technique. Surgical Techniques Development. 1, e9. Available from https://doi.org/10.4081/std.2011.e9.

Hawes, M. L. (2020). Assessing and restoring patency in midline catheters. Journal of Infusion Nursing, 43(4), 213-221. doi: 10.1097/NAN.0000000000000376.

Hess, S., & Decker, M. (2017). Comparison of the single-syringe push-pull technique with the discard technique for obtaining blood samples from pediatric central venous access devices. Journal of Pediatric Oncology Nursing, 34(6), 381-386. doi: 10.1177/1043454217713453.

Hinke, D. H., Zandt-Stastny, D. A., Goodman, L. R., Quebbeman, E., Krzywda, E., & Andris, D. (1990). Pinch-off syndrome: a complication of implantable subclavian venous access devices. Radiology, 177(2), 353-356. doi: 10.1148/radiology.177.2.2217768.

Hitchcock, J. (2016). Preventing intraluminal occlusion in peripherally inserted central catheters. British Journal of Nursing, 25(19), S12-S18.

doi: 10.12968/bjon.2016.25.19.S12.

Infectious Disease Society of America (IDSA). (2009). Clinical practice guidelines for the diagnosis and management of intravascular catheter-related infections: 2009 updated by the Infectious Diseases Society of America. Clinical Infectious Diseases, 49, 1-45. doi: 10.1086/599376.

Infectious Diseases Working Party of the German Society of Hematology and Medical Oncology (AGIHO). (2021). Central venous catheter–related infections in hematology and oncology: 2020 updated guidelines on diagnosis, management, and prevention by the infectious diseases working party (AGIHO) of the German society of hematology and medical oncology (DGHO). Annals of Hematology. 100, 239-259. doi: 10.1007/s00277-020-04286-x.

Infusion Nurses society (INS). (2011). Infusion nursing standards of practice. Journal of Infusion Nursing, 34 (1S), S1-S82. Retrieved from http://www.incativ.es/documentos/guias/INS_Standards_of_Practice_2011%5B1%5D.pdf

Infusion Nurses Society (INS). (2016). Infusion therapy standards of practice. Journal of Infusion Nursing, 39(1S). S1-S159. Available from https://www.ins1.org/publications/infusion-therapy-standards-of-practice/

Infusion Nurses Society (INS). (2021). Infusion therapy standards of practice. Journal of Infusion Nursing, 44(1S). S1-S224. Available from https://www.ins1.org/publications/infusion-therapy-standards-of-practice/

Ista, E., van der Hoven, B., Kornelisse, R. F., van der Starre, C., Vos, M. C., Boersma, E., ... Helder, O.K. (2016). Effectiveness of insertion and maintenance bundles to prevent central line-associated bloodstream infections in critically ill patients of all ages: A systematic review and meta-analysis. Lancet Infectious Disease, 16, 724–734. doi:10.1016/S1473-3099(15)00409-0C.

Itkin, M., Mondshein, J. I., Stavropoulos, S. W., Shlansky-Goldberg, R. D., Soulen, M. C., & Trerotola, S. O. (2014). Peripherally inserted central catheter thrombosis--reverse tapered versus nontapered catheters: a randomized controlled study. Journal of Vascular and Interventional Radiology, 25(1), 85-91. doi:10.1016/j.jvir.2013.10.009

Jafari, N., Seidl, E., & Dancsecs, K. (2018). Evaluation of alteplase 1 mg for the restoration of occluded central venous access devices in a tertiary care hospital. Journal of the Association for Vascular Access, 23(1), 51-55. doi:10.1016/j.java.2017.11.001

Jarding, E. K. & Makic, M. B. F. (2021). Central line care and management: adopting evidence-based nursing interventions. Journal of Perianesth Nursing, 36(4) 328-333.

Jeon, M., Han, A., Kang, H., Lee, K.-H., Lee, J.-H., & Lee, J.-H. (2020). A comparison of coagulation test results from heparinized central venous catheter and venipuncture. Blood Coagulation & Fibrinolysis, 31(2), 145-151. doi: 10.1097/MBC.0000000000000890.

Johnston, A. J., Holder, A., Bishop, S. M., See, T. C., & Streater, C. T. (2014). Evaluation of the Sherlock 3CG tip confirmation system on peripherally inserted central catheter malposition rates. Anaesthesia, 69(12), 1322-1330. doi: 10.1111/anae.12785

Joint Commission on Accreditation of Healthcare Organization. (2005). Sentinel event policy and procedures, 2005. Retrieved July, 15 2012, from http://www.jointcommission.org/assets/1/6/2011_CAMAC_SE.pdf

Justo, J., & Bookstaver, P. (2014). Antibiotic lock therapy: Review of technique and logistical challenges. Infectious Drug Resistance, 7, 343–363. doi: 10.2147/IDR.S51388.

Karpanen, T. J., Casey, A. L., Whitehouse, T., Timsit, J. F., Mimoz, O., Palomar, M., & Elliott, T. S. J. (2019). A clinical evaluation of two central venous catheter stabilization systems. Annals of Intensive Care, 9(1), 49. doi: 10.1186/s13613-019-0519-6.

Kennard, A. L., Walters, G. D., Jiang, S. H., & Talaulikar, G. S. (2017). Interventions for treating central venous haemodialysis catheter malfunction. Cochrane Database of Systematic Reviews, 10, CD011953. doi: 10.1002/14651858.CD011953.pub2.

Kim, H., Chung, J. W., Park, J. H., Yin, Y. H., Park, S. H., Yoon, C. J., ... Choi, Y. H. (2003). Role of CT venography in the diagnosis and treatment of benign thoracic central venous obstruction. Korean Journal of Radiology, 4(3), 146-152. doi: 10.3348/kjr.2003.4.3.146.

Kim, S. M., Jun, H. J., Kim, H. S., Cho, S. H., & Lee, J. D. (2014). Foreign body reaction due to a retained cuff from a central venous catheter. Annals of Dermatology, 26(6), 781-783. doi:10.5021/ad.2014.26.6.781.

Klek, S., Szczepanek, K., Hermanowicz, A., & Galas, A. (2015). Taurolidine lock in home parenteral nutrition in adults: results from an open-label randomized controlled clinical trial. Journal of Parenteral and Enteral Nutrition, 39(3), 331-335. doi: 10.1177/0148607114525804.

Kroencke, T. J., Taupitz, M., Arnold, R., Fritsche, L., & Hamm, B. (2001). Three-dimensional gadolinium-enhanced magnetic resonance venography in suspected thrombo-occlusive disease of the central chest veins. Chest, 120(5), 1570–1576. doi: 10.1378/chest.120.5.1570.

Kumwenda, M. J., Mitra, S., Khawaja, A., Inston, N., & Nightingale, P. (2019). Prospective audit to study urokinase use to restore patency in occluded central venous catheters (PASSPORT 1). The Journal of Vascular Access, 20(6), 752-759. doi: 10.1177/1129729819869095.

Kumwenda, M., Dougherty, L., Spooner, H., Jackson, V., Mitra, S., & Inston, N. (2018).

Managing dysfunctional central venous access devices: a practical approach to urokinase thrombolysis. British Journal of Nursing, 27(2), S4-S10. doi: 10.12968/bjon.2018.27.2.S4.

Lai, N. M., Lai, N. A., O'Riordan, E., Chaiyakunapruk, N., Taylor, J. E., & Tan, K. (2016). Skin antisepsis for reducing central venous catheter-related infections. Cochrane Database Syst Rev, 7(7), CD010140. doi:10.1002/14651858.CD010140.pub2

Lamperti, M., Bodenham, A. R., Pittiruti, M., Blaivas, M., Augoustides, J. G., Elbarbary, M., ... Verghese, S.T. (2012). International evidence-based recommendations on ultrasound-guided vascular access. Intensive Care Medicine, 38(7), 1105-1117. doi: 10.1007/s00134-012-2597-x.

Lee, K. A., & Ramaswamy, R. S. (2018). Intravascular access devices from an interventional radiology perspective: indications, implantation techniques, and optimizing patency. Transfusion, 58, 549-557. doi: 10.1111/trf.14501.

Lehn, R. A., Gross, J. B., McIsaac, J. H., & Gipson, K. E. (2015). Needleless connectors substantially reduce flow of crystalloid and red blood cells during rapid infusion. Anesthesia & Analgesia, 120(4), 801-804. doi: 10.1213/ANE.0000000000000630.

Lenglinger, F., Hartl, P., Kirchgatterer, A., Lenglinger, G., & Baldinger, C. (2001). Fracture and embolization of a central venous port catheter without prior compression between the clavicle and the 1st rib. Wiener Klinische Wochenschrift, 113(3-4), 134-137. Available from https://pubmed.ncbi.nlm.nih.gov/11253740/

Li, G., Hang, Z., Ma, Y., Heng, J. (2019). Arm port vs chest port: a systematic review and meta-analysis. Cancer Management and Research, 11, 6099-6112. doi.:10.2147/CMAR.S205988

Linnemann, B. (2014). Management of complications related to central venous catheters in cancer patients: an update. Seminars in Thrombosis and Hemostasis, 40(3), 382-394. doi: 10.1055/s-0034-1371005

López-Briz, E., Garcia, R. V., Cabello, J. B., Bort-Marti, S., Sanchis, R. C., & Burls, A. (2014). Heparin versus 0.9% sodium chloride intermittent flushing for prevention of occlusion in central venous catheters in adults. Cochrane Database of Systematic Review, 10, CD008462. doi:10.1002/14651858.CD008462.pub2.

Lorente, L. (2016). Antimicrobial-impregnated catheters for the prevention of catheter-related bloodstream infections. World Journal of Critical Care Medicine, 5(2), 137-142. doi: 10.5492/wjccm.v5.i2.137.

Loveday, H. P., Wilson, J. A., Pratt, R. J., Golsorkhi, M., Tingle, A., Bak, A., ... UK Department of Health. (2014). epic3: national evidence-based guidelines for preventing healthcare-associated infections in NHS hospitals in England. Journal of Hospital Infection, 86(1), S1-S70. doi: 10.1016/S0195-6701(13)60012-2.

MacCannell, T., Umscheid, C. A., Agarwal, R. K., Lee, I., Kuntz, G., & Stevenson, K. B. (2011). Guideline for the prevention and control of norovirus gastroenteritis

outbreaks in healthcare settings. Infection Control & Hospital Epidemiology, 32(10), 939-969.

Maneval, R. E., & Clemence, B. J. (2014). Risk factors associated with catheter-related upper extremity deep vein thrombosis in patients with peripherally inserted central venous catheters: a prospective observational cohort study: part 2. Journal of Infusion Nursing, 37(4), 260-268. doi: 10.1097/NAN.0000000000000042.

Marschall, J., Mermel, L. A., Fakih, M., Hadaway, L., Kallen, A., O'Grady, N. P., ... Society for Healthcare Epidemiology of America (SHEA). (2014). Strategies to prevent central line-associated bloodstream infections in acute care hospitals: 2014 update. Infection Control Hospital Epidemiology, 35(7), 753-771. doi: 10.1086/676533. PMID: 24915204.

Masuyama, T., Yasuda, H., Sanui, M., & Lefor, A. K. (2021). Effect of skin antiseptic solutions on the incidence of catheter-related bloodstream infection: a systematic review and network meta-analysis. J Hosp Infect, 110, 156-164. doi:10.1016/j.jhin.2021.01.017

Massmann, A., Jagoda, P., Kranzhoefer, N., & Buecker, A. (2015). Local low-dose thrombolysis for safe and effective treatment of venous port-catheter thrombosis. Annals of Surgical Oncology, 22(5), 1593-1597. doi: 10.1245/s10434-014-4129-0.

McBride, M. C., Miller-Hoover, S., & Proudfoot, M. J. A. (2018). A Standard Push-Pull Protocol for Waste-Free Sampling in the PICU. Journal of Infusion Nursing: the official publication of the Infusion Nurses Society, 41(3), 189. doi: 10.1097/NAN.0000000000000279.

McCarthy, C. J., Behravesh, S., Naidu, S. G., & Oklu, R. (2016). Air Embolism: Practical Tips for Prevention and Treatment. Journal of Clinical Medicine, 5(11). 93. doi: 10.3390/jcm5110093

McGrath, E., Du, W., & Rajpurkar, M. (2018). Preemptive ethanol lock therapy in pediatric hematology/oncology patients with catheter-associated bloodstream infection: impact on length of stay, cost, and catheter salvage. Clinical Pediatrics, 57(3), 285-293. doi: 10.1177/0009922817717327.

Mendes, M. L., Castro, J. H., Silva, T. N., Barretti, P., & Ponce, D. (2014). Effective use of alteplase for occluded tunneled venous catheter in hemodialysis patients. Artificial Organs, 38(5), 399-403. doi: 10.1111/aor.12186.

Menegueti, M. G., Ardison, K. M. M., Bellissimo-Rodrigues, F., Gaspar, G. G., Martins-Filho, O. A., Puga, M. L., et al. (2015). The impact of implementation of bundle to reduce catheter-related bloodstream infection rates. Journal of Clinical Medicine Research, 7(11), 857-861. doi: 10.14740/jocmr2314w.

Mermel, L. A., & Alang, N. (2014). Adverse effects associated with ethanol catheter lock

solutions: a systematic review. Journal of Antimicrobial Chemotherapy, 69(10), 2611-2619. doi: 10.1093/jac/dku182.

Merminod, T., Pellicciotta, S., & Bounameaux, H. (2006). Limited usefulness of D-dimer in suspected deep vein thrombosis of the upper extremities. Blood Coagulation & Fibrinolysis, 17(3), 225-226. doi: 0.1097/01.mbc.0000220248.04789.79.

Mirski, M. A., Lele, A. V., Fitzsimmons, L., & Toung, T. J. (2007). Diagnosis and treatment of vascular air embolism., Anesthesiology, 106(1), 164-177. doi: 10.1097/00000542-200701000-00026.

Mirza, B., Vanek, V. W., & Kupensky, D. T. (2004). Pinch-off syndrome: case report and collective review of the literature. The American Surgeon, 70(7), 635-644. Available from https://pubmed.ncbi.nlm.nih.gov/15279190/

Mitchell, M. D., Anderson, B. J., Williams, K., & Umscheid, C. A. (2009). Heparin flushing and other interventions to maintain patency of central venous catheters: a systematic review. Journal of Advanced Nursing, 65(10), 2007-2021. doi: 10.1111/j.1365-2648.2009.05103.x.

Moore, C. L. (2014). Ultrasound first, second, and last for vascular access. Journal of Ultrasound in Medicine, 33(7), 1135-1142. doi: 10.7863/ultra.33.7.1135.

Muguet, S., Couraud, S., Perrot, E., Claer, I., & Souquet, P. J. (2012). Clearing obstructed totally implantable central venous access ports. Supportive Care In Cancer, 20(11), 2859-2864. doi: 10.1007/s00520-012-1412-0.

Muth, C. M., & Shank, E. S. (2000). Gas embolism. The New England Journal of Medicine, 342(7), 476-482. doi: 10.1056/nejm200002173420706.

National Institute for Health and Clinical Excellence (NICE). (2017). Healthcare-associated infections: prevention and control in primary and community care. Retrieved July, 2022, from http://publications.nice.org.uk/infection-cg139

Neri, I., Ravaioli, G. M., Faldella, G., Capretti, M. G., Arcuri, S., & Patrizi, A. (2017). Chlorhexidine-induced chemical burns in very-low-birth weight infants. Journal of Pediatrics, 191, 262–265. doi: 10.1016/j.jpeds.2017.08.002.

National Health System (NHS) England. (2017). Guidelines for the Management of Extravasation of a Systemic Anti-Cancer Therapy including Cytotoxic Agents. Available from https://www.england.nhs.uk/mids-east/cancer-expert-advisory-groups/systemic-anti-cancer-therapy/

Nifong, T. P., & McDevitt, T. J. (2011). The effect of catheter to vein ratio on blood flow rates in a simulated model of peripherally inserted central venous catheters. Chest, 140(1), 48-53. doi: 10.1378/chest.10-2637.

Noelting, J., Jurewitsch, B., & Allard, J. P. (2018). Non-antibiotic antimicrobial catheter lock solutions in patients on home parenteral nutrition. Nutrients, 10(9), 1165. doi: 10.3390/nu10091165.

O'Neil, C., Ball, K., Wood, H., McMullen, K., Kremer, P., Jafarzadeh, R., et al. (2016). A central-line care maintenance bundle for the prevention of central line-associated bloodstream infection in non-intensive care unit settings. Infection Control & Hospital Epidemiology, 37, 692-698. doi: 10.1017/ice.2016.32.

Olthof, E. D., Versleijen, M. W., Huisman-de Waal, G., Feuth, T., Kievit, W., & Wanten, G. J. (2014). Taurolidine lock is superior to heparin lock in the prevention of catheter related bloodstream infections and occlusions. PloS One, 9(11), e111216. doi: 10.1371/journal.pone.0111216.

Pages, J., Hazera, P., Megarbane, B., du Cheyron, D., Thuong, M., Dutheil, J. J., . . . Group, S. S. (2016). Comparison of alcoholic chlorhexidine and povidone-iodine cutaneous antiseptics for the prevention of central venous catheter-related infection: a cohort and quasi-experimental multicenter study. Intensive Care Med, 42(9), 1418-1426. doi:10.1007/s00134-016-4406-4

Pai, V. B., & Plogsted, S. (2014). Efficacy and Safety of Using L-cysteine as a Catheter-Clearing Agent for Nonthrombotic Occlusions of Central Venous Catheters in Children. Nutrition in Clinical Practice, 29(5), 636-638. doi: 10.1177/0884533614539177.

Paquet, F., Boucher, L. M., Valenti, D., & Lindsay, R. (2017). Impact of arm selection on the incidence of PICC complications: results of a randomized controlled trial. Journal of Vascular Access, 18(5), 408-414. doi: 10.5301/jva.5000738.

Pérez Fidalgo, J. A., García Fabregat, L., Cervantes, A., Margulies, A., Vidall, C., Roila, F., & ESMO Guidelines Working Group (2012). Management of chemotherapy extravasation: ESMO--EONS clinical practice guidelines. European Journal of Oncology Nursing, 16(5), 528-534. doi: 10.1016/j.ejon.2012.09.004.

Pittiruti, M., Scoppettuolo, G., Dolcetti, L., Celentano, L., Emoli, A., Marche, B., & Musaro, A. (2019). Clinical experience of a subcutaneously anchored sutureless system for securing central venous catheters. British Journal of Nursing. 28(2), S4-S14. doi: 10.12968/bjon.2019.28.2.S4.

Pittiruti, M., Annetta, M. G., Marche, B., Vito D''Andrea & Scoppettuolo, G. (2022). Ten years of clinical experience with cyanoacrylate glue for venous access in a 1300-bed university hospital. British Journal of Nursing, 31(8), S4-S13. doi: 10.12968/bjon.2022.31.8.S4.

Pollo, V., Dionízio, D., Bucuvic, E. M., Castro, J. H., & Ponce, D. (2016). Alteplase vs. urokinase for occluded hemodialysis catheter: A randomized trial. Hemodialysis International, 20(3), 378-384. doi: 10.1111/hdi.12391.

Ponce, D., Mendes, M., Silva, T., & Oliveira, R. (2015). Occluded tunneled venous catheter

in hemodialysis patients: risk factors and efficacy of alteplase. Artificial Organs, 39(9), 741-747. doi: 10.1111/aor.12462.

Posa, P. J., Harrison, D., & Vollman, K. M. (2006). Elimination of central line-associated bloodstream infections. Advanced Critical Care, 17, 446-454. doi: 10.4037/15597768-2006-4009.

Practice Guidelines for Central Venous Access 2020. (2020). An Updated report by the American Society of Anesthesiologists Task Force on central venous access. Anesthesiology, 132(1), 8-43. doi: 10.1097/ALN.0000000000002864.

Prince, D., Kohan, K., Solanki, Z. et al. (2017). Immobilization and death of bacteria by Flora Seal microbial sealant. International Journal of Pharmaceutical Science Invention, 6(6), 45–49.

Prince, D., Solanki, Z., Varughese, R., Mastej, J., & Prince, D.(2018). Antibacterial effect and proposed mechanism of action of a topical surgical adhesive. American Journal of Infection Control, 46(1), 26–29.

Puig-Asensio, M., Marra, A. R., Childs, C. A., Kukla, M. E., Perencevich, E. N., & Schweizer, M. L. (2020). Effectiveness of chlorhexidine dressings to prevent catheter-related bloodstream infections. Does one size fit all? A systematic literature review and meta-analysis. Infection Control & Hospital Epidemiology, 41(12), 1388-1395. doi: 10.1017/ice.2020.356.

Quirt, J., Belza, C., Pai, N., Clause, R. F., Markovic, F., Wong-Sterling, S., et al. (2021). Reduction of Central Line–Associated Bloodstream Infections and Line Occlusions in Pediatric Intestinal Failure Patients Receiving Long-Term Parenteral Nutrition Using an Alternative Locking Solution, 4% Tetrasodium Ethylenediaminetetraacetic Acid. Journal of Parenteral and Enteral Nutrition, 45(6), 1286-1292. doi: 10.1002/jpen.1989.

Ragsdale, C. E., Oliver, M. R., Thompson, A. J., & Evans, M. C. (2014). Alteplase infusion versus dwell for clearance of partially occluded central venous catheters in critically ill pediatric patients. Pediatric Critical Care Medicine, 15(6), e253-e260. doi: 10.1097/PCC.0000000000000125.

Rahhal, R., Abu-El-Haija, M. A., Fei, L., Ebach, D., Orkin, S., Kiscaden, E., & Cole, C. R. (2018). Systematic review and meta-analysis of the utilization of ethanol locks in pediatric patients with intestinal failure. Journal of Parenteral and Enteral Nutrition, 42(4), 690-701. doi: 10.1177/0148607117722753.

Raynak, A., Paquet, F., Broadhurst, D., Cernusa, C., Cook, C., Hill, J., et al. (2020). CVAA occlusion management guideline for central venous access devices (CVADs). Vascular Access, 13(1), 1-32.

Registered Nurses' Association of Ontario (RNAO). (2005). Care and Maintenance to Reduce Vascular Access Complications. Toronto, Canada: RNAO

Registered Nurses's Association of Ontario (RNAO). (2008a). Assessment and device selection for vascular access. Toronto, Canada: Author

Registered Nurses's Association of Ontario (RNAO). (2008b). Care and maintenance to reduce vascular access complications. Toronto, Canada: RNAO

Registered Nurses's Association of Ontario (RNAO). (2021). Vascular access (2nd ed.). Toronto, Canada: RNAO

Rickard, C. M., Flynn, J., Larsen, E., Mihala, G., Playford E. G., Joanie Shaw, J., et al. (2021). Needleless connector decontamination for prevention of central venous access device infection: a pilot randomized controlled trial. American Journal of Infection Control, 49, 269-273. DOI: 10.1016/j.ajic.2020.07.026

Rosenbluth, G., Tsang, L., Vittinghoff, E., Wilson, S., Wilson-Ganz, J., & Auerbach, A. (2014). Impact of decreased heparin dose for flush-lock of implanted venous access ports in pediatric oncology patients. Pediatric Blood & Cancer, 61(5), 855-858. doi: 10.1002/pbc.24949

Rosenthal, V. D. (2020). Impact of needle-free connectors compared with 3-way stopcocks on catheter-related bloodstream infection rates: a meta-analysis. American Journal of Infection Control, 48(3), 281-284. doi:10.1016/j.ajic.2019.08.015

Rowley, S., Clare, S., Macqueen, S., & Molyneux, R. (2010), ANTT v2: An updated practice framework for aseptic technique. British Journal of Nursing, 19(S1), doi:10.12968/bjon.2010.19.Sup1.47079.

Royal College of Nursing (RCN). (2010). Standards for infusion therapy (3rd ed.). Cavendish Square; London. Retrieved June 2022, from http://www.rcn.org.uk/__data/assets/pdf_file/0005/ 78593/002179.pdf

Royal College of Nursing (RCN). (2016). Standard for infusion therapy (4th ed.). Cavendish Square;London. Retrieved from August 2022 from http://eprints.hud.ac.uk/id/eprint/31627/

Royal College of Nursing (RCN). (2022). Standards for infusion therapy (4th ed.). London: RCN. Retrieved August 2022, from https://www.rcn.org.uk/clinical-topics/Infection-prevention-and-control/Standards-for-infusion-therapy/

Sandora, T. J., Graham, D. A., Conway, M., Dodson, B., Potter-Bynoe, G., & Margossian, S. P. (2014). Impact of needleless connector change frequency on central line-associated bloodstream infection rate. American Journal of Infection Control, 42(5), 485-489. doi: 10.1016/j.ajic.2014.01.022

Sapienza, S. P., & Ciaschini, D. R. (2015). Intraluminal volume dose alteplase for the

clearance of occluded peripherally inserted central catheter lines at a long-term acute care hospital: efficacy and economic impact. Hospital Pharmacy, 50(3), 202-207. DOI: 10.1310/hpj5003-202

Saseedharan, S., & Bhargava, S. (2012). Upper extremity deep vein thrombosis. International Journal of Critical Illness and Injury Science, 2(1), 21-26. doi:10.4103/2229-5151.94891

Sauerland, C., Engelking, C., Wickham, R., & Corbi, D. (2006). Vesicant extravasation part I: Mechanisms, pathogenesis, and nursing care to reduce risk. Oncology Nursing Forum, 33(6), 1134-1141. doi:10.1188/06.ONF.1134-1141

Saunders, J., Naghibi, M., Leach, Z., Parsons, C., King, A., Smith, T., et al. (2015). Taurolidine locks significantly reduce the incidence of catheter-related blood stream infections in high-risk patients on home parenteral nutrition. European Journal of Clinical Nutrition, 69(2), 282-284. doi:10.1038/ejcn.2014.32

Schiffer, C. A., Mangu, P. B., Wade, J. C., Camp-Sorrell, D., Cope, D. G., El-Rayes, B. F., et al. (2013). Central venous catheter care for the patient with cancer: American Society of Clinical Oncology clinical practice guideline. Journal of Clinical Oncology, 31(10), 1357-1370. doi:10.1200/JCO.2012.45.5733

Schlangen, J. T., DEBETS, J. H., & Wils, J. (1995). The'pinch-off phenomenon': a radiological symptom for potential fracture of an implanted permanent subclavian catheter system. European Journal of Radiology, 20(2), 112-113. DOI: 10.1016/0720-048x(95)00635-4

Schmidt, G. A., Blaivas, M., Conrad, S. A., Corradi, F., Koenig, S., Lamperti, M., ... Slama, M. (2019). Ultrasound-guided vascular access in critical illness. Intensive Care Medicine, 45(4), 434-446. doi:10.1007/s00134-019-05564-7

Schummer, W., Schummer, C., Tuppatsch, H., Fuchs, J., Bloos, F., & Hüttemann, E. (2006). Ultrasound-guided central venous cannulation: is there a difference between Doppler and B-mode ultrasound? Journal of Clinical Anesthesia, 18(3), 167-172. doi:10.1016/j.jclinane.2005.12.010

Scoppettuolo, G., Dolcetti, L., Celentano, D., Emoli, A. ... Musarò, A. (2019). Clinical experience of a subcutaneously anchored sutureless system for securing central venous catheters. British Journal of Nursing. 28(2), S4-S14. doi:10.12968/bjon.2019.28.2.S4

Scott, D., Ling, C., MacQueen, B., Baer, V., Gerday, E., & Christensen, R. (2017). Recombinant tissue plasminogen activator to restore catheter patency: efficacy and safety analysis from a multihospital NICU system. Journal of Perinatology, 37(3), 291-295. doi:10.1038/jp.2016.203

Sengul, T., Guven, B., Ocakci, A. F., & Kaya, N. (2020). Connectors as a risk factor for blood-associated infections (3-way stopcock and needleless connector): a

randomized-experimental study. American Journal of Infection Control, 48(3), 275-280. doi:10.1016/j.ajic.2019.08.020

Seo, T. S., Song, M. G., & Cha, I. H. (2016). Complications of an Implantable Venous Access Port: Prevention and Treatment. Journal of the Korean Society of Radiology, 75(5), 333-345. doi.:10.3348/jksr.2016.75.5.333

Shaikh, N., & Ummunisa, F. (2009). Acute management of vascular air embolism. Journal of Emergencies, Trauma, and Shock, 2(3), 180-185. doi:10.4103/0974-2700.55330

Sharp, R., Cummings, M., Fielder, A., Mikocka-Walus, A., Grech, C., & Esterman, A. (2015). The catheter to vein ratio and rates of symptomatic venous thromboembolism in patients with a peripherally inserted central catheter (PICC): a prospective cohort study. International Journal of Nursing Studies, 52(3), 677-685. doi:10.1016/j.ijnurstu.2014.12.002

Shin, B. S., & Ahn, M. (2003). Implantable central venous chemoport: comparision of results according to approach routes and methods. Journal of the Korean Radiological Society, 49(3), 165-171.

Slater, K., Cooke, M., Fullerton, F., Whitby, M., Hay, J., Lingard, S., et al. (2020). Peripheral intravenous catheter needleless connector decontamination study-randomized controlled trial. American Journal of Infection Control, 48(9), 1013-1018. DOI: 10.1016/j.ajic.2019.11.030

Slater K., Fullerton F., Cooke M., Snell S., & Rickard C. M. (2018). Needleless connector drying time-how long does it take? American Journal of Infection Control. 46(9), 1080-1081. doi: 10.1016/j.ajic.2018.05.007

Smith, S. N., Moureau, N., Vaughn, V. M., Boldenow, T., Kaatz, S., Grant, P. J., ... Chopra, V. (2017). Patterns and predictors of peripherally inserted central catheter occlusion: the 3P-O study. Journal of Vascular and Interventional Radiology, 28(5), 749-756. doi: 10.1016/j.jvir.2017.02.005

Sousa, B., Furlanetto, J., Hutka, M., Gouveia, P., Wuerstlein, R., Mariz, J. M., ... ESMO Guidelines Committee. (2015). Central venous access in oncology: ESMO Clinical Practice Guidelines. Annals of Oncology, 26(Suppl. 5), 152–168. doi:10.1093/annonc/mdv296

Spires, S. S., Rebeiro, P. F., Miller, M., Koss, K., Wright, P. W., & Talbot, T. R. (2018). Medically attended catheter complications are common in patients with outpatient central venous catheters. Infection Control & Hospital Epidemiology, 39(4), 439-444. doi: 10.1017/ice.2018.8

Steere, L., Rousseau, M., & Durland, L. (2018). Lean six sigma for intravenous therapy optimization: a hospital use of lean thinking to improve occlusion management. Journal of the Association for Vascular Access, 23(1), 42-50.

Surov, A., Wienke, A., Carter, J. M., Stoevesandt, D., Behrmann, C., Spielmann, R. P., et al. (2009). Intravascular embolization of venous catheter-causes, clinical signs, and management: a systematic review. Journal of Parenteral and Enteral Nutrition, 33(6), 677-685. doi:10.1177/0148607109335121

Tabatabaie, O., Kasumova, G. G., Kent, T. S., Eskander, M. F., Fadayomi, A. B., Ng, S. C., ... Tseng, J.F. (2017). Upper extremity deep venous thrombosis after port insertion: What are the risk factors? Surgery, 162(2), 437-444. doi:10.1016/j.surg.2017.02.020

Tan, M., Lau, J., & Guglielmo, B. J. (2014). Ethanol locks in the prevention and treatment of catheter-related bloodstream infections. Annals of Pharmacotherapy, 48(5), 607-615. doi: 10.1177/1060028014524049

Tippit D, Siegel E, Ochoa D, Pennisi A, Hill E, Merrill A, Rowe M, Henry-Tillman R, Ananthula A, Makhoul I. (2018). Upper-extremity deep vein thrombosis in patients with breast cancer with chest versus arm central venous port catheters. Breast Cancer (Auckl), 12,1178223418771909. doi:10.1177/1178223418771909

Tribler, S., Brandt, C. F., Petersen, A. H., Petersen, J. H., Fuglsang, K. A., Staun, M., ... Jeppesen, P. B. (2017). Taurolidine-citrate-heparin lock reduces catheter-related bloodstream infections in intestinal failure patients dependent on home parenteral support: a randomized, placebo-controlled trial. The American Journal of Clinical Nutrition, 106(3), 839-848. doi: 10.3945/ajcn.117.158964

Tsuboi, Y., Yamagami, T., & Tsuboi, N. (2017). A dual-needle pumping technique for unblocking an obstructed central venous access port. Interventional Radiology, 2(3), 59-63. doi.: 10.22575/interventionalradiology.2016-0017

Ullman, A. J., Bulmer, A. C., Dargaville, T. R., Rickard, C. M., & Chopra, V. (2019). Antithrombogenic peripherally inserted central catheters: overview of efficacy and safety. Expert Review of Medical Devices, 16(1), 25-33. doi: 10.1080/17434440.2019.1555466

Ullman, A. J., Paterson, R. S., Schults, J. A., Kleidon, T. M., August, D., O'Malley, M., ... Chopra, V. (2021). Do antimicrobial and antithrombogenic periperally inserted central catheter (PICC) materials prevent catheter complications? An analysis of 42,562 hospitalized medical patients. Infection Control and Hospital Epidemiology, 43(4), 427-434. doi: 10.1017/ice.2021.141

Ullman, A. J., Condon, P., Edwards, R., Gibson, V., Takashima, M., Schults, J., ... Kleidon, T. (2020). Prevention of occlusion of cEnTral lInes for children with cancer: An implementation study. Journal of Paediatrics and Child Health, 56(12), 1875-1884. doi:10.1111/jpc.15067

van de Wetering, M. D. & van Woensel, J. B. (2011). Prophylactic antibiotics for preventing early central venous catheter Gram positive infections in oncology patients. Cochrane Database of Systematic Reviews, 1, CD003295. doi:10.1002/14651858.CD003295.pub2

van de Wetering, M. D., van Woensel, J. B., Kremer, L. C., & Caron, H. N. (2005). Prophylactic antibiotics for preventing early Gram-positive central venous catheter infections in oncology patients, a Cochrane systematic review. Cancer Treatment Review, 31(3), 186-196. doi:10.1016/j.ctrv.2004.12.004

van Hulst, R. A., Klein, J., & Lachmann, B. (2003). Gas embolism: pathophysiology and treatment. Clinical Physiology and Functional Imaging, 23(5), 237-246. doi: 10.1046/j.1475-097X.2003.00505.x

Villalta-García, P., López-Herránz, M., Mazo-Pascual, S., Honrubia-Fernández, T., Jáñez-Escalada, L., & Fernández-Pérez, C. (2017). Reliability of blood test results in samples obtained using a 2-mL discard volume from the proximal lumen of a triple-lumen central venous catheter in the critically ill patient. Nursing in Critical Care, 22(5), 298-304. doi: 10.1111/nicc.12220

Warren, D. K., Cosgrove, S. E., Diekema, D. J., Zuccotti, G., Climo, M. W., Bolon, M. K., ... Prevention Epicenter Program. (2006). A multicenter intervention to prevent catheter-associated bloodstream infections. Infection Control & Hospital Epidemiology, 27(7), 662-669. doi: 10.1086/506184

Wei, Y., Yang, J. W., Boddu, S. H., Jung, R., & Churchwell, M. D. (2017). Compatibility, stability, and efficacy of vancomycin combined with gentamicin or ethanol in sodium citrate as a catheter lock solution. Hospital Pharmacy, 52(10), 685-690. doi: 10.1177/001857871772699

Winnicki, W., Herkner, H., Lorenz, M., Handisurya, A., Kikić, Ž., Bielesz, B., ... Sengoelge, G. (2018). Taurolidine-based catheter lock regimen significantly reduces overall costs, infection, and dysfunction rates of tunneled hemodialysis catheters. Kidney International, 93(3), 753-760. doi: 10.1016/j.kint.2017.06.026

Yukisawa, S., Fujiwara, Y., Yamamoto, Y., Ueno, T., Matsueda, K., Kohno, A., ... Suenaga, M. (2010). Upper-extremity deep vein thrombosis related to central venous port systems implanted in cancer patients. The British Journal of Radiology, 83(994), 850-853. doi: 10.1259/bjr/41019720

Zheng, L., Xue, H., Yuan, H., Liu, S., & Zhang, X. (2019). Efficacy of management for obstruction caused by precipitated medication or lipids in central venous access devices: A systematic review and meta-analysis. The Journal of Vascular Access, 20(6), 583-591. doi: 10.1177/1129729819836846

부 록

중심정맥 주입요법 간호실무지침 개정 요약

1. 새로 개발된 권고안

영역	하위영역	권고안 번호
Ⅱ. 중심정맥관과 부속기구	2-2. 부속기구 관리	16, 19
Ⅲ. 중심정맥관 삽입 전 간호	3-2. 중심정맥관 삽입부위 선정과 정맥 시각화	32
	3-3. 중심정맥관 삽입부위 피부소독	37
Ⅳ. 중심정맥관 삽입 중 간호	4-1. 중심정맥관 삽입 시 주의사항	41, 43
Ⅴ. 중심정맥관 삽입 후 간호	5-2. 중심정맥관 개방성 유지: 관류와 잠금	75, 88, 89, 93, 94, 95
	5-3. 중심정맥관을 통한 채혈	98
	5-4. 중심정맥관 제거	114, 115
Ⅵ. 합병증 관리	6-1. 감염	120, 122, 123, 124, 126, 128, 130, 131, 132, 134, 136, 137, 143, 144, 145, 146
	6-2. 폐색	156, 157, 161, 162
	6-6. 위치이상	189, 195

2. 주요 개정(major revision) 권고안

2022년 개정 권고안				개정 내용 요약 [2017년 관련 권고안 번호]
영역	하위영역	번호	권고안	
Ⅰ. 일반적 지침	1-2. 대상자교육	4	간호사는 중심정맥 주입요법을 받는 대상자의 안전과 합병증 위험을 감소시키기 위해 다음 내용에 대한 교육을 실시한다. • 중심정맥 주입기구의 적절한 관리 • 감염과 기타합병증 예방법 (예: 무균술, 손위생 등) • 보고해야할 증상과 징후 (예: 발적, 열감, 부종 등) • 삽입부위 드레싱 또는 고정 상태 • 필요 시 의료 서비스 이용 방법	'정맥주입요법의 안전한 시행을 보장하고, 정맥주입요법관련 합병증 위험을 감소시키기 위해 대상자에게 다음 내용에 대한 교육을 실시한다. • 정맥주입기구에 대한 적절한 관리 • 감염과 기타 합병증 예방법 (예: 무균술, 손위생 등) • 보고해야 할 증상과 징후 (예: 정맥염, 발열 등)' 에서 중심정맥 주입요법과 관련된 내용으로 정리 후 드레싱 및 의료 서비스 이용 방법을 추가함. [2017 년 권고안 315]
	1-4. 기록과 보고	11	중심정맥 주입요법 중 발생한 문제에 대해 다음의 내용을 보고하고 기록한다. • 대상자 반응 • 대상자와 돌봄제공자 교육과 이해도	'의료기관의 정책, 절차, 간호실무지침에 따라서 정맥주입요법으로 인해 발생한 사건을 보고하고 기록한다.'에서 구체적인 보고내용 및 기록내용을 삽입함. [2017 년 권고안 322]
Ⅱ. 중심 정맥관과 부속기구	2-1. 중심정맥관 선정	12	대상자의 혈관구조(vasculature)와 치료요구를 고려하여 중심정맥관의 종류와 크기를 선택한다.	'커프가 있는 터널형 중심정맥관은 장기간 정맥주입(예: 항암화학용법, 정맥영양지원)이 필요한 대상자에게 고려한다.'와 '이식형 포트(implanted port)를 간헐적 사용 시 정맥관련 혈류감염의 발생이 적으므로 장기간의 간헐적 정맥주입요법(예: 항암화학요법)이 필요한 대상자에게는 이식형 포트의 삽입을 고려한다.'에서 치료 요구에 따른 종류와 크기를 표현한 권고안으로 변경됨. [2017 년 권고안 15, 16]
		15	직경이 작고 단일내강의 PICC를 선택한다. 대상자 상태에 따른 별도의(주입)요구가 있지 않으면 다중내강 PICC의 삽입은 피한다.	'정맥염을 예방하기 위하여 다음 사항을 준수한다. 1) 대상자에게 적합한 가장 작은 굵기의 정맥관을 사용한다.'와 '다음 사항을 고려하여 중심정맥관 관련 정맥혈전증 발생위험이 가장 낮은 중심정맥관 유형과 삽입부위를 선택한다. 1) PICC 는 상지의 움직임이 많고 직경이 작은 정맥으로 삽입되기 때문에 다른 중심정맥관보다 심부정맥혈전증 발생률이 높으므로, 정맥혈전증 발생위험요인이 높으면 다른 중심정맥관 삽입을 고려해야 한다.' 권고안 내용 중 일부사항을 합해 독립된 권고안으로 서술함. [2017 년 권고안 203, 237]

2022년 개정 권고안				개정 내용 요약 [2017년 관련 권고안 번호]
영역	하위영역	번호	권고안	
Ⅱ. 중심 정맥관과 부속기구	2-2. 부속기구 관리	22	무침 캡 (needleless connector) 사용 전 70% 알코올 또는 알코올 함유 클로르헥시딘으로 기계적 마찰을 가하여 표면을 닦아 준다.	'Needleless connector는 정맥관 관련 혈류감염을 일으킬 수 있으므로 무균적으로 다룬다.'에서 구체적으로 감염예방을 위한 행위 내용을 삽입함. [2017 년 권고안 163]
Ⅲ. 중심 정맥관 삽입 전 간호	3-2. 중심정맥관 삽입부위 선정과 정맥 시각화	27	비터널형 중심정맥관 삽입 부위는 대상자의 의학적 상태(생리학, 혈관이력, 정맥주입요구도 및 삽입의 응급성)를 기반으로 삽입부위에 따른 위험 및 이득을 고려하여 선정한다.	'비터널형 중심정맥관 삽입부위는 정맥관 관련 감염을 감소시키기 위해서 경정맥보다 쇄골하정맥이 추천된다.'에서 최신 근거 내용 및 임상수행 변화에 따른 서술문으로 변경함. [2017 년 권고안 29]
	3-3. 중심정맥관 삽입부위 피부소독	38	삽입부위 피부소독 시 무균적비접촉기법(aseptic non touch technique, ANTT)을 준수한다. 무균적비접촉기법을 사용하지 않았다면 중심정맥관 삽입 전에 멸균장갑을 교체해야 한다.	'소독제로 삽입부위를 소독한 후에는 멸균장갑을 착용하지 않으면 삽입부위를 만져서는 안 된다.'에서 새로운 감염관리지침 내용으로 추가 변경함. [2017 년 권고안 41]
Ⅴ. 중심 정맥관 삽입 후 간호	5-4. 중심정맥관 제거	113	비터널형 중심정맥관은 감염예방을 위하여 가이드 와이어를 이용한 일상적 교환이 권고되지 않으나, 감염의 증거 없이 기능의 이상이 있는 경우 가이드 와이어를 이용하여 교환한다.	'중심정맥관의 교환 시 가이드 와이어를 이용할 수 있는데 감염이 없는 경우에 한해 시행한다.'에서 새로운 근거내용을 추가하여 서술하고 교환이 가능한 상황을 구체적으로 서술함. [2017 년 권고안 154]
Ⅵ. 합병증 관리	6-7. 중심정맥관 위치이상	191	중심정맥관 위치 이상을 진단하기 위하여, 임상 징후와 증상, 흉부 방사선 사진, 형광투시, 심초음파, CT 스캔 또는 자기공명영상(MRI)을 포함한 검사를 시행한다.	'중심정맥관 삽입 중 팁위치를 확인할 수 있는 장비를 사용한다 (예: 초음파).'에서 위치이상을 확인할 수 있는 추가적인 다른 검사방법을 서술함. [2017 년 권고안 246]